

RÉPUBLIQUE ALGERIENNE DEMOCRATIQUE ET POPULAIRE

Ministère de l'enseignement supérieur
et de la recherche scientifique
Université Chadli Bendjedid
El Tarf



جامعة الشاذلي بن جديد
UNIVERSITE CHADLI BENDJEDID

وزارة التعليم العالي والبحث العلمي
جامعة الشاذلي بن جديد
الطارف

Faculté des Sciences de la Nature et de la Vie

Département des Sciences Vétérinaires

كلية علوم الطبيعة والحياة

قسم العلوم البيطرية

Projet de Fin d'Études

Présenté en vue de l'obtention du diplôme de Docteur Vétérinaire



THEME

Etude bibliographique de la castration chez le cheval-

Déposé en ligne le : .07/07/2021

Présenté par

NOM ET PRENOM Arbia khaled **Né le** : 12/11/1997 **à**. Hammam dalaa/ M'sila

NOM ET PRENOM Mosef faoui yacine **Né le**: 20/05/1993 **à**. Sidi aissa/M'sila

Devant le jury

Président :	Dr Rezig fethi	MCA	UCBET
Examineur :	Dr Atia khayreddine	MCA	UCBET
Promoteur :	Pr Bouzid riad	MCB	UCBET

Remerciement

Notre remerciement s'adresse en premier lieu à Allah le tout puissant pour la volonté, la santé et la patience qu'il nous a donné durant toutes ces longues années.

*Ainsi, nous tenons également à exprimer nos vifs remerciements à notre encadreur **Pr Bouzid R** qui nous a apporté une aide précieuse.*

Nous lui exprimons notre gratitude pour sa grande disponibilité ainsi que pour sa compréhension et les encouragements qu'il nous a apportés...

Nos remerciements vont aussi à tous nos enseignants qui ont contribué à notre formation et à tous les membres du jury qui ont accepté de juger notre travail.

Enfin, nous tenons à exprimer notre reconnaissance à tous nos amis et collègues pour le soutien moral et matériel

KHALED ET YACINE

DEDICASE

Je dédie ce modeste travail en signe de reconnaissance et de respect:

*Avant tout à mes **parents**; pour les sacrifices qu'ils
Ont consenti à mon égard et qui m'ont soutenu durant toutes ces
années de formations.*

*A mon frère **Souhaib** et mes sœurs et mon beau-frère **Hamza***

*A ma chère petite nièce que j'aime beaucoup **Rafif***

*A mes cousins **fares ; Smail***

*A toutes la famille **Arbia et Harouz***

*Spécial dédicase à mon binôme **Yacine (tilala)** que j'aime beaucoup*

*A mes amis: **Youcef, Najmedine, Chiheb, Zaki, Wail, anes, oussama
, nabil** et tout l'équipage **Loup-Garou** et tous les résidents de la
résidence 500*

*A mes amis: **Nabil(fouteil), Abdeljabar(Lormal), Amine(royal), Saad
, Choaib, Riad, Mido, Mostafa.***

A tous mes amis de la promotion 2020-2021

A tous ceux qui me sont très chers

KHALED

DEDICASE

Je dédie cette thèse

*A la mémoire de mon **père** qui m'a laissé la fierté d'être son fils il restera toujours dans mon esprit que dieu lui accorde sa grâce et sa miséricorde*

*A ma chère **mère** qui a bien veillé a noter éducation et qu'elle n'arrêter jamais de nous guider et soutenir par tous les moyens*

*A mes chères et adorables **frères et sœurs***

*A toute la famille **mostefaoui***

*Spécial dédicace a mon binôme **Khaled Arbia** qui j'aime beaucoup*

*A mes amis (**nadjmaddin boussida**) (**bensaleh youcef**)(**chiheb laouafi**)*

A toute mes amis et camarade et toute les étudiant de la cité 500 et la promotion 2020 - 2021

YACINE

Résumé :

La castration du cheval normalement conformé est un acte chirurgical de convenance pratiqué sur la majorité des chevaux à la demande des propriétaires afin de faire supprimer les manifestations du caractère mâle qui peuvent autrement devenir gênantes, dangereuses ou difficiles à gérer. Ce travail a dans un premier temps présenté des rappels anatomo-fonctionnels de l'appareil reproducteur de l'étalon, il est impératif de maîtriser leur structure ainsi que leurs caractéristiques de cycle de reproduction. Comme tout acte chirurgical, la castration n'est pas dénuée de risques et c'est pourquoi elle est fréquemment à l'origine de litiges entre propriétaires et vétérinaires lors de complications, la décision opératoire doit être prise en connaissance des risques que cela comporte sur l'animal ou sur leur comportement. Cette pratique s'effectue en suivant un bon examen préopératoire et les bases théoriques des principales techniques tout en offrant la possibilité du choix du mode chirurgicale, leurs avantages leurs inconvénients, les risques qui y sont associés et l'importance du conseil du vétérinaire pour un choix raisonné de la technique en fonction du patient et des attentes du propriétaire.

Résumé:

Castration normally informed of horse is a surgical procedure performed on convenience of the majority of horses at the request of the owners in order to suppress the protests of the male character that can otherwise become annoying, dangerous or difficult to manage. This work was initially presented anatomical and functional reminders of the reproductive apparatus of the standard, it is imperative to control their structure and their reproductive cycle characteristics. Like any surgery, castration is not without risk and that is why it is often the cause of disputes between owners and veterinarians in complications, operative decision must be made with knowledge of the attendant risks on animals or their behavior. This practice is done by following a good pre-operative examination and the theoretical foundations of the main techniques while offering the possibility of choice of the surgical method, advantages disadvantages, and risks associated therewith and the importance of veterinary advice for a reasoned choice of the technique depending on the patient and owner expectations.

Résumé :

اخصاء الحصان هي عملية جراحية وقائية مطبقة على اغلبية الاحصنة بطلب من المالكين من اجل قمع الصفات الذكرية التي لا يمكن التحكم بها و التي قد تصبح مزعجة و خطيرة قدم هذا العمل تذكيرا للخصائص التشريحية و الوظيفية للجهاز التناسلي للحصان التي يجب التحكم فيها اضافة الى خصائص الدورة الانجابية مثل أي عملية جراحية الاخصاء لا يخل من المخاطر و هذا السبب كثيرا ما يكون سببا للنزاعات بين المالكين و الاطباء البيطريين خصوصا في حالة حدوث مضاعفات لذلك يجب اتخاذ القرار مع معرفة ما يصاحب ذلك من مخاطر على الحيوانات و سلوكها. تسبق هذه العملية بفحص جيد و معرفة الاسس النظرية للتقنيات الرئيسية مع معرفة مزايا و عيوب و المخاطر المرتبطة بها مع مراعاة المشورة البيطرية لاختيار التقنية الملائمة للمعني و المالك.

Table des illustrations

<u>Illustration 1</u> : coupe sagittal de la région pelvienne chez l'étalon.....	3
<u>Illustration 2</u> : schéma des enveloppes testiculaire et su cordon	4
<u>Illustration 3</u> : coupe transversale de la région inguinale d'un étalon.....	5
<u>Illustration 4</u> : artères du bassin du cheval	7
<u>Illustration 5</u> : vascularisation testiculaire	7
<u>Illustration 6</u> : coupe longitudinale d'un testicule et de l'épididyme d'un étalon.....	11
<u>Illustration 7</u> : coupe médiane de l'exploration rectale d'un étalon.....	17
<u>Illustration 8</u> : coupe longitudinal de la partie libre du pénis	17

Table des figures

<u>Figure 1</u> : vue latérale et médiale du testicule de l'étalon et moyen de fixité (d'après Clayton HM et al 1996)	10
<u>Figure 2</u> : pince de serra.....	27
<u>Figure 3</u> : pince de reimers.....	27
<u>Figure 4</u> : entraves permettant d'attacher les membres et plate longe pour relever le membre postérieure droit.....	33
<u>Figure 5</u> : incision de scrotum.....	34
<u>Figure 6</u> : ligature et écrasement du cordon.....	34
<u>Figure 7</u> : Mise place de la pince sur le cordon Une ligature sur le cordon et un surjet refermant la vaginale peut être pratiqué pendant le temps d'écrasement.....	35
<u>Figure 8</u> : section du testicule	36
<u>Figure 9</u> : testicule sectionné.....	36
<u>Figure 10</u> : Photo prise à la fin de l'opération, avant le réveil. Noter la position de l'aide à la tête pour éviter un réveil brutal de l'animal.....	37
<u>Figure 11</u> : Utilisation d'un spray cicatrisant à base d'aluminium. Laisser la plaie ouverte pour faciliter le drainage des sérosités.....	38
<u>Figure 12</u> : Œdème modéré du fourreau suite à une castration sans fermeture des plaies.....	41
<u>Figure13</u> : Œdème scrotal après une castration sous laprascopie	41
<u>Figure 14</u> : Prolapsus omental.....	44
<u>Figure 15</u> : Paraphimosis permanent et funiculite septique (« champignon »)	46

Sommaires

Table des illustrations

Table des figures

INTRODUCTION1

CHAPITRE I : Rappels d'anatomie et de physiologie chez le cheval

I- anatomie de l'appareil reproducteur de l'étalon	3
1- disposition de l'appareil génital male	3
2- les différentes enveloppes testiculaires.....	4
2.1-les enveloppes testiculaires superficielles.....	4
2.2-les enveloppes testiculaires profondes.....	5
3- vascularisation et innervation.....	5
4- Contrôle endocrinien.....	8
5- le testicule de l'étalon	10
5.1- moyen de fixité.....	10
5.2- conformation intérieure et structure	10
6-voies spermatiques extra testiculaires.....	14
6.1- l'épididyme	14
6.2- le conduit différent	15
6.3- l'urètre	15
7- les glandes annexes.....	16
7.1- les vésicules séminales	16
7.2- la prostate.....	16
7.3- les glandes de Cowper	16
7.4- rôle des glandes annexes	16
8- la partie libre du pénis.....	17

II- Physiologie sexuelle de l'étalon

1- la saison sexuelle de l'étalon.....	18
2- évaluation de la libido et l'aptitude au chevauchement.....	18
3- mécanisme de l'érection	19

CHAPITRE II : études générales des castrations

I- introduction.....	21
II- indication.....	22
III- méthodes de castration utilisée en chirurgie vétérinaire	22
1- technique de castration chez cheval	23
2- contre indication.....	23
3- condition d'âge.....	23
4- l'âge de castration peut il influencé sur la croissance	23
5- Moment pour pratiquer la castration	24
IV- Technique applicable chez les équidés.....	24
1-castration du cheval contenu debout à l'émasculateur	25
1.1.- préparation	25
1.2- matériel.....	25
1.3- temp opératoires.....	26
1.4- suite opératoire.....	27
2- castration du cheval couché à l'émasculateur	28
2.1- préparation	28
2.2- temps opératoire.....	29
2.3- suite post opératoire	29
3- castration du cheval dans la pratique courante.....	30
3.1- examen préopératoire	30
3.2- anesthésiologie.....	30
3.2.1-anesthésie locale.....	31
3.2.1-anesthésie générale	32
3.3- contention après couchage du cheval.....	33
3.4- temps opératoires	33

3.5- relevé et soin post opératoire	37
---	----

CHAPITRE III : COMPLICATION DE LA CASTRATION

1- Complications per opératoires et à court terme	40
a- Impossibilité de localiser les testicules	40
b- Œdème.....	40
c- Hémorragie	42
d- Prolapsus viscéral ou omental	43
e- Complications péniennes.....	45
2 Complications à moyen et long termes.....	47
a- Sérome et hématome	47
b- Infection.....	47
c- Comportement mâle persistant.....	47
d- Hydrocèle	48
Conclusion	49

Bibliographie

Introduction

La castration est définie comme « une opération ayant pour but de priver un individu de la faculté de se reproduire ». Ce terme est souvent employé dans le sens plus restreint d'ablation des deux testicules ou des deux ovaires, et l'on parle alors d'orchidectomie et d'ovariectomie, respectivement. (1)

Chez le cheval mâle phanérorchide (aux testicules descendus dans le scrotum), c'est une intervention de convenance, pratiquée de routine par de nombreux vétérinaires. A l'exception des récentes castrations immunologique et chimique, c'est un acte chirurgical qui présente des indications et des contre-indications. Elle est effectuée sur le cheval debout ou couché, en décubitus latéral ou dorsal, et fait appel à différentes techniques chirurgicales et anesthésiques, qui présentent chacune des avantages et des inconvénients. Cette intervention, bien que considérée comme courante, comporte des risques et des complications de type chirurgical ou anesthésique dont le client doit être informé, de préférence par écrit, préalablement à sa réalisation. Certaines techniques de castration comportent moins de risques de complications que d'autres, et face à une demande de sécurité du propriétaire, c'est vers l'une de ces techniques que le vétérinaire devra l'orienter.

Dans la suite de ce travail, nous rappellerons dans un premier temps les bases anatomo-fonctionnelles de l'appareil reproducteur du cheval, les considérations périopératoires, les techniques de castration actuellement utilisées ainsi que les complications qui peuvent s'ensuivre. Puis nous ferons la comparaison rétrospective de deux techniques de castration à moindre risque, la castration par abord inguinal et la castration debout sous laparoscopie, afin d'essayer d'en dégager des différences en termes de complications postopératoires.

CHAPITRE 1

1 – Rappels d’anatomie et de physiologie sexuelle

I – Anatomie de l'appareil reproducteur de l'étalon

1 – Disposition de l'appareil génital mâle

L'appareil génital mâle est divisé en trois parties qui possèdent des fonctions différentes(2) :

- une partie glandulaire, à savoir les deux testicules dont le rôle est la formation des spermatozoïdes et l'élaboration des hormones mâles.
- une partie tubulaire, à savoir les voies spermatiques qui acheminent les spermatozoïdes à l'intérieur des testicules puis à l'extérieur par l'épididyme et le conduit déférent jusqu'à l'urètre.
- une partie uro-génitale, commune aux voies urinaire et génitale, composée elle-même de deux parties : l'urètre pelvien, situé dans le bassin, où de nombreuses glandes sécrétrices se terminent et qui joue un rôle dans la maturation des spermatozoïdes ; et l'urètre pénien qui aboutit au méat urinaire et auquel s'ajoutent des formations érectiles annexes volumineuses.

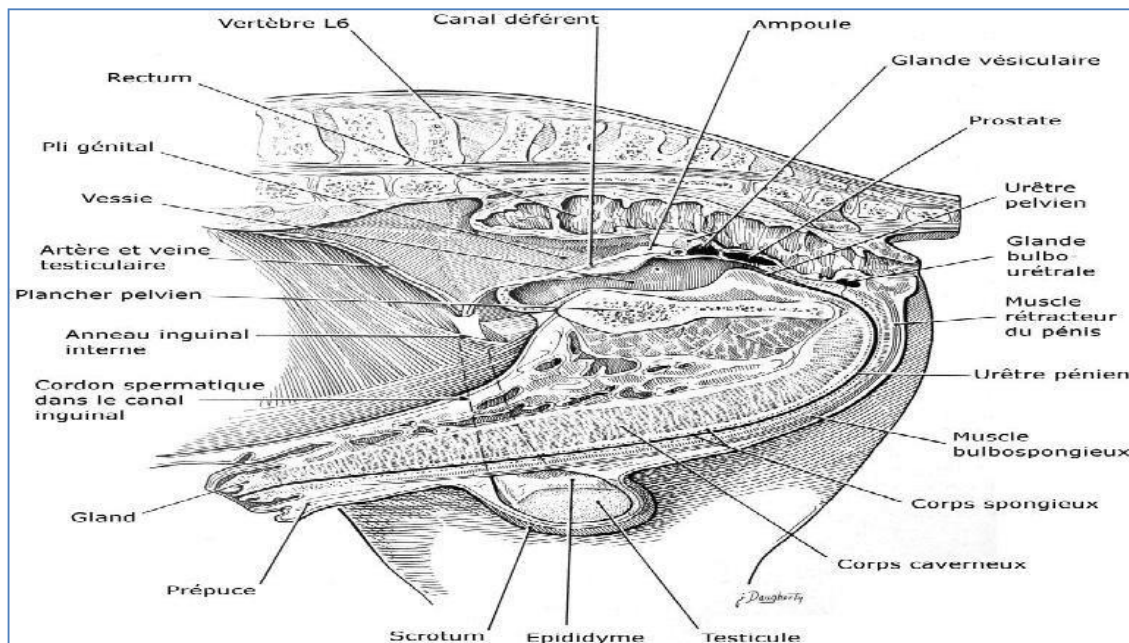


Figure 1 : Coupe sagittale de la région pelvienne chez l'étalon

Nous développerons ici la section glandulaire, ses annexes et le début de la section tubulaire, qui sont les structures dont on supprimera la présence ou la fonction lors de la castration.

2 – Les différentes enveloppes testiculaires

- Les enveloppes testiculaires superficielles

Le testicule comprend deux enveloppes superficielles(2) :

- le scrotum qui se situe en région sous-inguinale, sous l'anneau superficiel et qui est constitué de deux parties :

La peau qui contient de nombreuses glandes sébacées.

Le dartos, constitué de fibres élastiques et musculaires lisses et de collagène, qui joue un rôle dans le réchauffement des testicules.

- le fascia spermatique externe

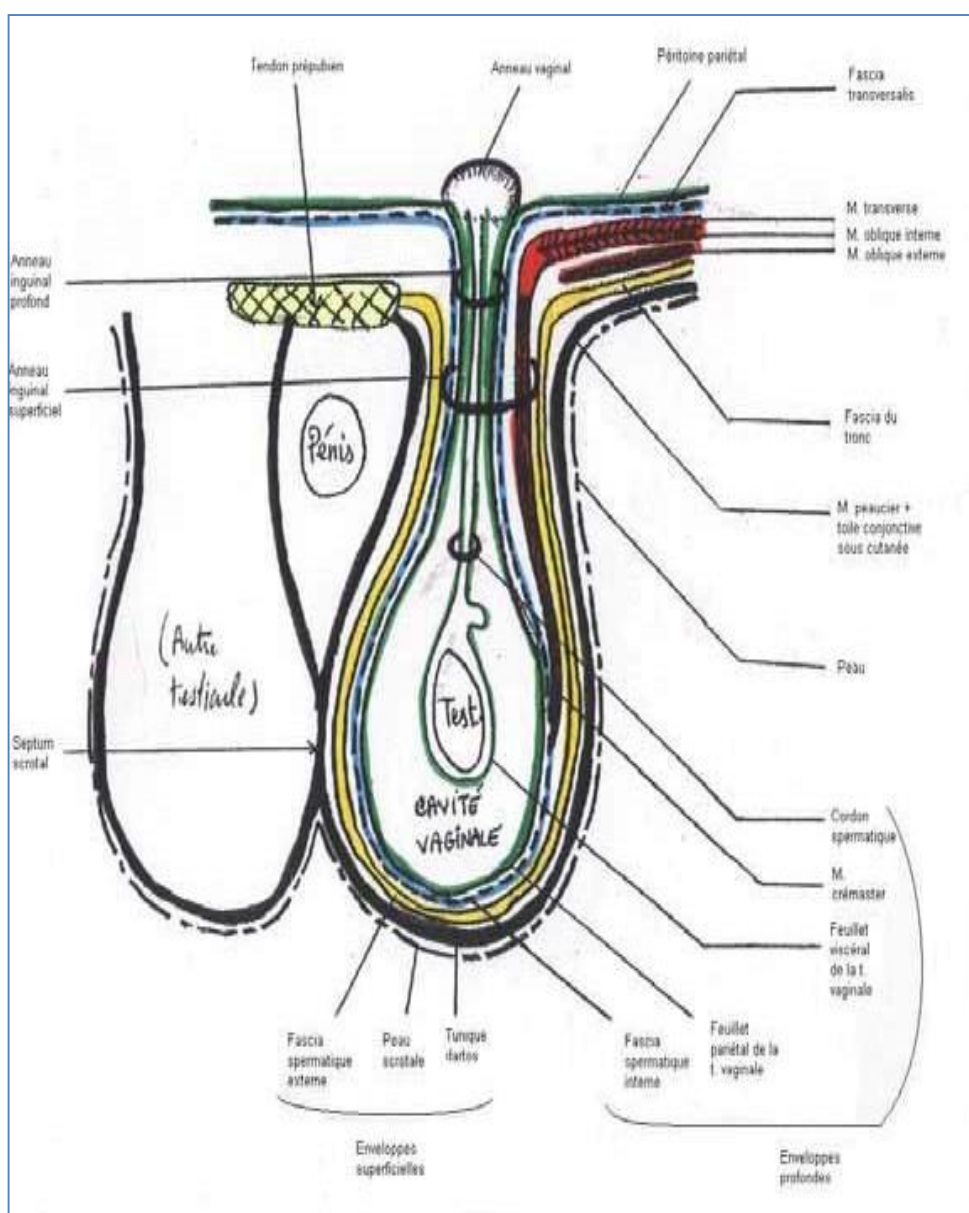


Figure 2 : Schéma des enveloppes testiculaires et du cordon spermatique.

– Les enveloppes testiculaires profondes

Le testicule comprend trois enveloppes profondes (2) :

- le muscle crémaster, composé de fibres striées à motricité volontaire, qui sort de l'interstice inguinal et entoure en partie le cordon testiculaire. Sa contraction provoque la remontée des testicules et de ses enveloppes contre l'anneau inguinal superficiel.
- le fascia spermatique interne
- la tunique vaginale

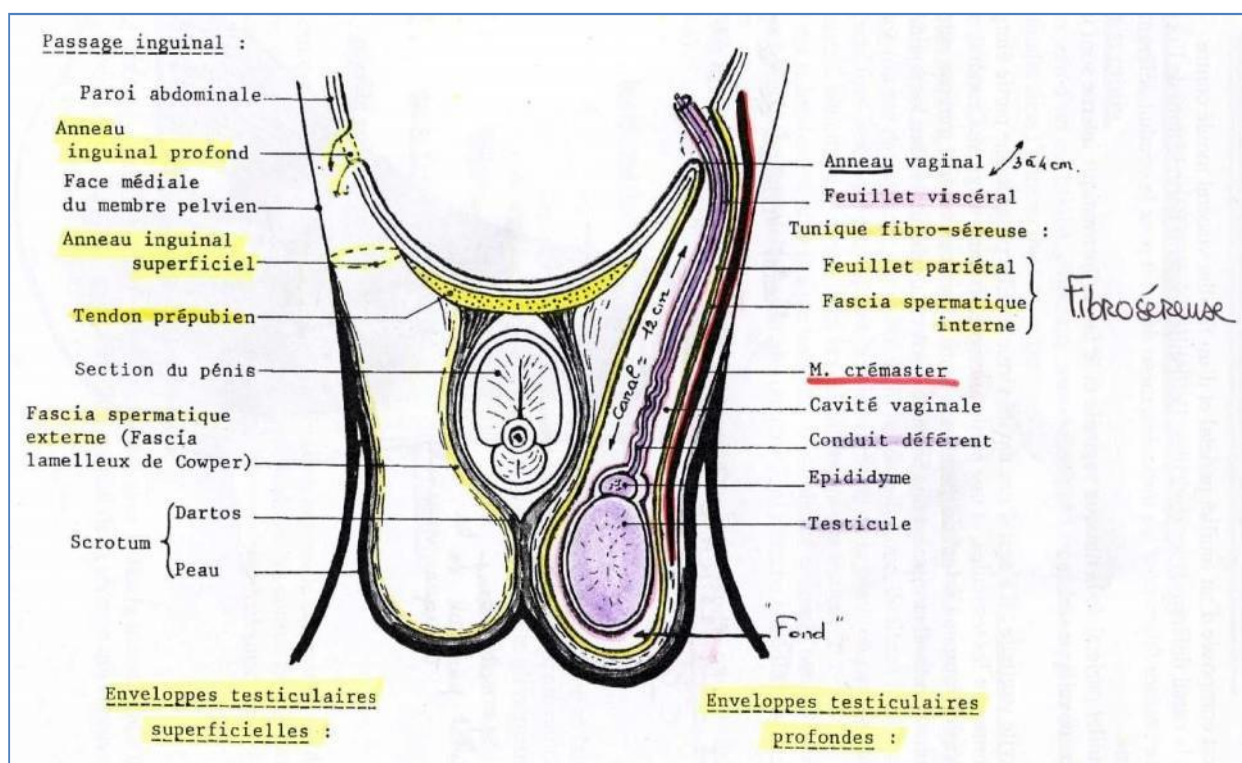


Figure 3 : coupe transversale de la région inguinale d'un étalon

3. Vascularisation et innervation (3)

Le testicule reçoit le sang de l'artère testiculaire, qui provient de l'aorte abdominale. On peut distinguer trois parties le long du trajet de l'artère testiculaire : abdominale, funiculaire et glandulaire. Au cours de son trajet, l'artère testiculaire fournit des ramifications au cordon spermatique ainsi qu'à l'artère épидидymaire, située sur le corps de l'épididyme. Elle pénètre ensuite dans l'albuginée, médialement à l'épididyme, en regard de l'extrémité capitée du testicule pour fournir la section glandulaire de l'artère testiculaire.

Tout en restant dans l'épaisseur de l'albuginée, elle fait le tour complet de l'organe depuis le bord épiddymaire, en passant par l'extrémité caudée du testicule, par le bord libre et pour finir à son extrémité capitée. Pendant tout son trajet, la section glandulaire de l'artère testiculaire décrit de nombreuses flexuosités, en particulier en regard du bord libre. C'est à ce niveau que naissent les multiples collatéraux de l'artère testiculaire destinée au parenchyme. Ainsi, l'artère testiculaire et sa ramification, l'artère épiddymaire fournissent la plus importante partie de la vascularisation testiculaire. Les artères des enveloppes testiculaires sont principalement issues de l'artère honteuse externe qui passe médialement au fascia spermatique interne. Cette artère est à l'origine d'une ramification terminale destinée au scrotum, au dartos et à la peau de la partie adjacente de l'abdomen. Le scrotum est également irrigué par des rameaux scrotaux caudaux provenant de l'artère honteuse interne et passant par le périnée.

La veine testiculaire naît de chaque côté près de l'anneau inguinal profond et regroupe deux types de veines : les veines superficielles et les veines centrales ou profondes. Ces veines profondes sont très développées puisqu'elles forment une grosse veine axiale qui draine le médiastinum testis. Les veines superficielles pénètrent dans l'albuginée et se regroupent sur les faces de la glande. Les plus grosses de ces veines, très flexueuses, s'orientent vers le bord épiddymaire et aboutissent à une veine marginale qui fait le tour de la glande pour rejoindre l'extrémité capitée du testicule et y recevoir les veines profondes. La section funiculaire du réseau veineux est formée par les volumineuses veines sortant du testicule. Elles reçoivent des veines en provenance de la tête de l'épididyme et s'engagent alors dans le cône vasculaire. C'est à cet endroit qu'elles se divisent en un réseau complexe, le plexus pampiniforme. Ce réseau entoure sur toute sa longueur l'artère testiculaire et ses flexuosités par une disposition grillagée typique : il y a alors refroidissement artériel du sang avant son arrivée au testicule. Le plexus pampiniforme est relativement réduit car il est suppléé partiellement par une veine droite funiculaire. Toutes les veines du cordon spermatique sont drainées par la veine testiculaire au voisinage de l'anneau inguinal interne, qui rejoint ensuite la veine cave caudale.

Les veines des enveloppes testiculaires constituent un réseau satellite du réseau artériel et rejoignent la veine honteuse externe. Elles sont également drainées par la veine fémorale via le plexus dorsal de la verge qui communique avec celle-ci.

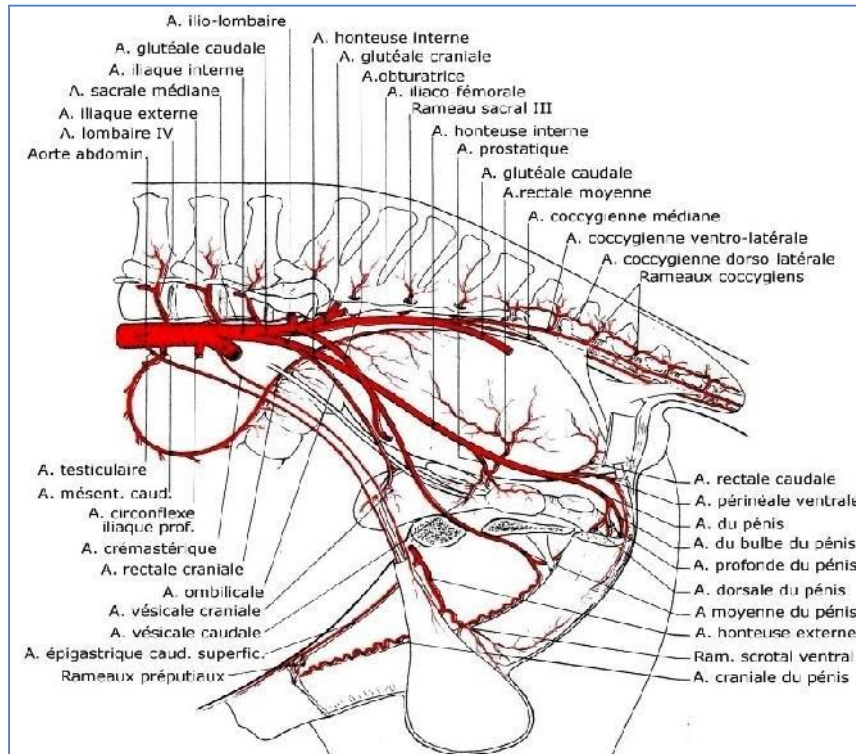


Figure 4 : Artères du bassin du cheval

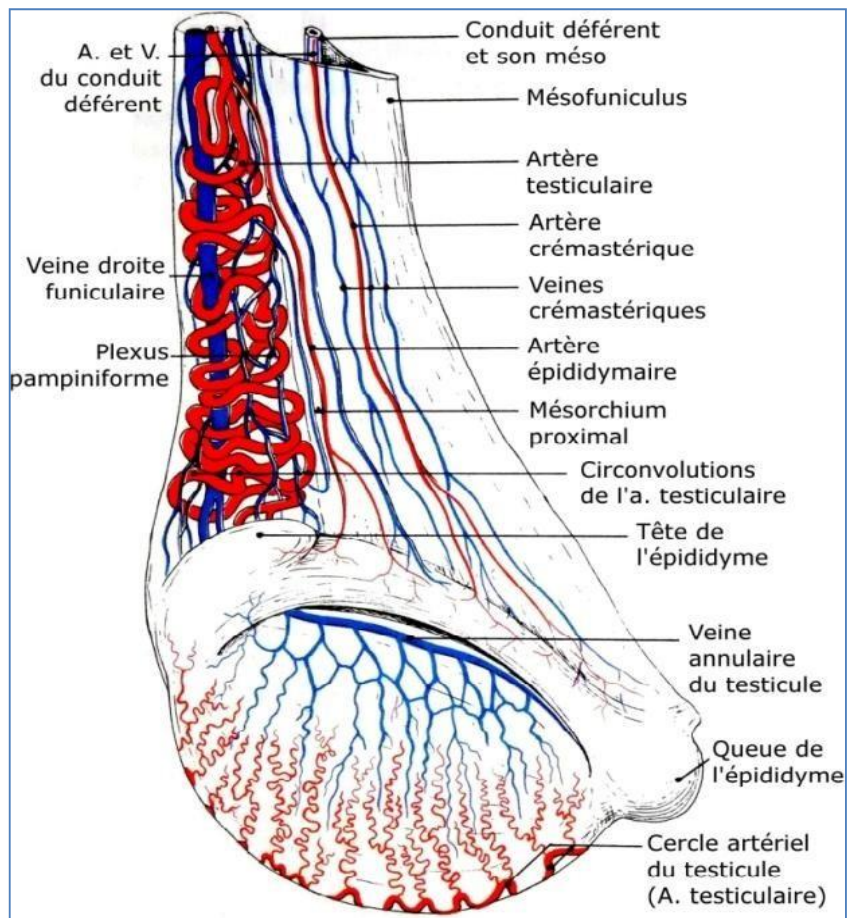


Figure 5 : Vascularisation testiculaire

4. Contrôle endocrinien

Les profils hormonaux de l'axe hypothalamo-hypophyso-testiculaire sont les paramètres physiologiques principaux associés à l'activité reproductrice de l'étalon et dirigent de ce fait le reste des caractéristiques physiologiques et comportementales. Les stimuli environnementaux, tels que la durée d'éclairement journalier, la température et l'alimentation, ont un effet majeur sur cet axe hormonal. De même que chez la jument, la saison est déterminée par la sécrétion de mélatonine par la glande pinéale en réponse à la longueur du jour(38). La sécrétion de prolactine est également affectée par la longueur de la période diurne, et augmente avec la longueur du jour.

- **LH et FSH**

L'hypophyse antérieure, stimulée par la gonadolibérine (GnRH), produit de l'hormone folliculo-stimulante (FSH) et de l'hormone lutéinisante (LH). Le tissu testiculaire, et en particulier les cellules de Leydig et de Sertoli, sont les cibles principales de ces hormones. Les cellules de Leydig se trouvent dans le tissu interstitiel inter-tubulaire et sont responsables de la production de testostérone ; et leur activité est contrôlée par la sécrétion de LH. Les cellules de Sertoli bordent les tubes séminifères et ont un rôle nutritif pour les spermatides en développement. Leur activité, et par conséquent la production de sperme, est contrôlée par la FSH et la testostérone.

- **Testostérone**

La testostérone est produite de manière pulsatile par les cellules de Leydig, en réponse à la sécrétion pulsatile de LH. C'est pour cette raison qu'une mesure ponctuelle de la testostéronémie donne souvent des résultats erronés, et qu'un profil réalisé avec les résultats de plusieurs prélèvements pris sur une période donnée est un meilleur indicateur des niveaux réels de sécrétion de testostérone. Celle-ci vient ensuite se fixer sur les récepteurs à androgènes des cellules de Sertoli et stimule la transformation des spermatocytes II en spermatozoïdes prêts à passer dans l'épididyme pour la maturation(38).

La testostérone contrôle également le développement des organes génitaux mâle, la descente des testicules chez le fœtus et le nouveau-né, les modifications pubertaires, la croissance et le fonctionnement des glandes accessoires, et est responsable de la libido et du

comportement sexuel de l'étalon par stimulation du système nerveux central. Sa sécrétion par les cellules de Leydig est auto-limitante grâce à un mécanisme de rétrocontrôle négatif agissant sur la production de LH et de FSH(39).

La production de testostérone dépend de la saison mais suit également un rythme nycthéméral. La testostéronémie a été rapportée comme étant plus élevée à 6 heures et à 18 heures. Ces données seraient à mettre en relation avec une activité sexuelle accrue à l'aube et au coucher du soleil dans la nature, afin de moins s'exposer aux prédateurs.

- Inhibine et activine

L'inhibine et l'activine sont produites par les cellules de Sertoli en réponse à la production de sperme total et ont un effet de rétrocontrôle sur l'axe hypothalamo-hypophysaire, positif pour l'activine et négatif pour l'inhibine.(40)

- Prolactine

Le rôle principal de la prolactine est de traduire les variations de longueur de la photopériode par des changements saisonniers des paramètres physiologiques autres que reproducteurs. Elle aurait également un rôle de renforcement de l'activité de la LH sur le fonctionnement des glandes accessoires.(41)

- Œstrogènes

Les testicules de l'étalon sont particuliers car ils contiennent des concentrations en œstrogènes et en œstrones plus élevées que dans les testicules des autres mammifères. Cette particularité est mal expliquée (42) mais c'est un moyen utile pour différencier un véritable hongre d'un cheval cryptorchide, par dosage des concentrations plasmatiques en œstrogènes.

5- Les testicules d'étalon

Les testicules sont peu volumineux par rapport à la taille de l'animal (environ 200g, 10x6x5 cm). Ils sont doués d'une double fonction : la fonction germinale (la spermatogenèse) au niveau des tubes séminifères grâce aux cellules de Sertoli et la fonction endocrine, c'est-à-dire la synthèse d'hormones sexuelles par les cellules de Leydig(4).

- Moyens de fixité

Les moyens de fixité sont (3) :

- les enveloppes
- le cordon spermatique, formé par le canal déférent, l'artère spermatique, l'artère déférentielle, les veines spermatiques et les nerfs du testicule
- les ligaments : le ligament de la tête de l'épididyme, le ligament propre, le ligament de la queue de l'épididyme et le ligament scrotal
- la tunique vaginale

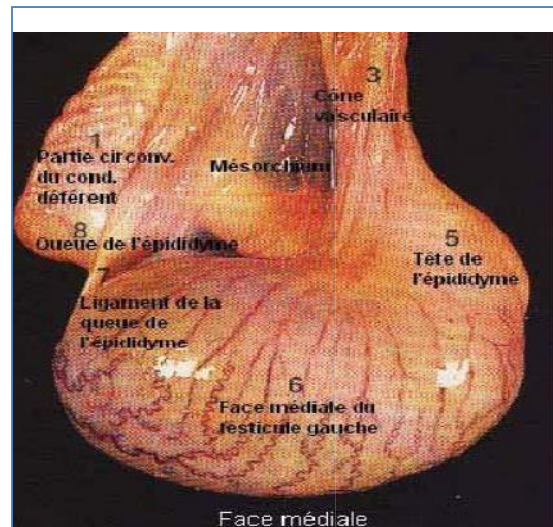
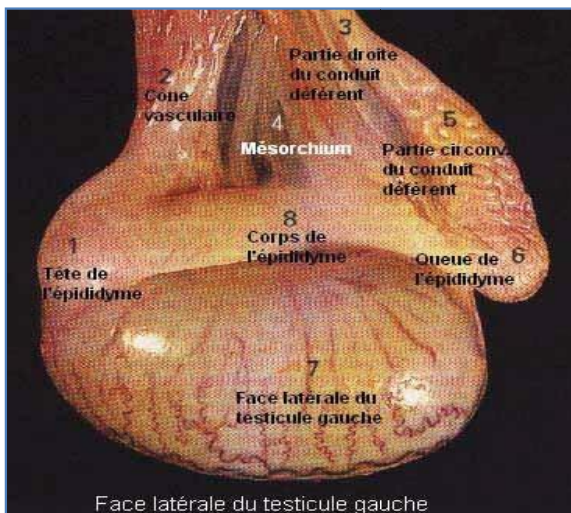


Photo 1 : Vues latérale et médiale du testicule de l'étalon. Moyens de fixité. (D'après Clayton H.M. et al. 1996)

- Conformation intérieure et structure

On retrouve un parenchyme, de couleur jaune-ocre chez le cheval, entouré par une charpente fibreuse solide, l'albuginée, dans laquelle se trouvent les vaisseaux testiculaires.

A la périphérie, recouvrant l'albuginée, se trouve un revêtement séreux (2).

L'albuginée envoie des expansions à l'intérieur du testicule : elles forment des cloisons qui délimitent des lobules testiculaires (200 à 300). Ces cloisons interlobulaires se rejoignent au centre du testicule, formant le *mediastinum testis* (2).

Chaque lobule est donc composé de plusieurs tubes séminifères entre lesquels se trouve un tissu conjonctif lâche très vascularisé. C'est au sein de ce tissu interstitiel que l'on trouve les cellules de Leydig (cellules endocrines sous forme d'îlots) (2,4).

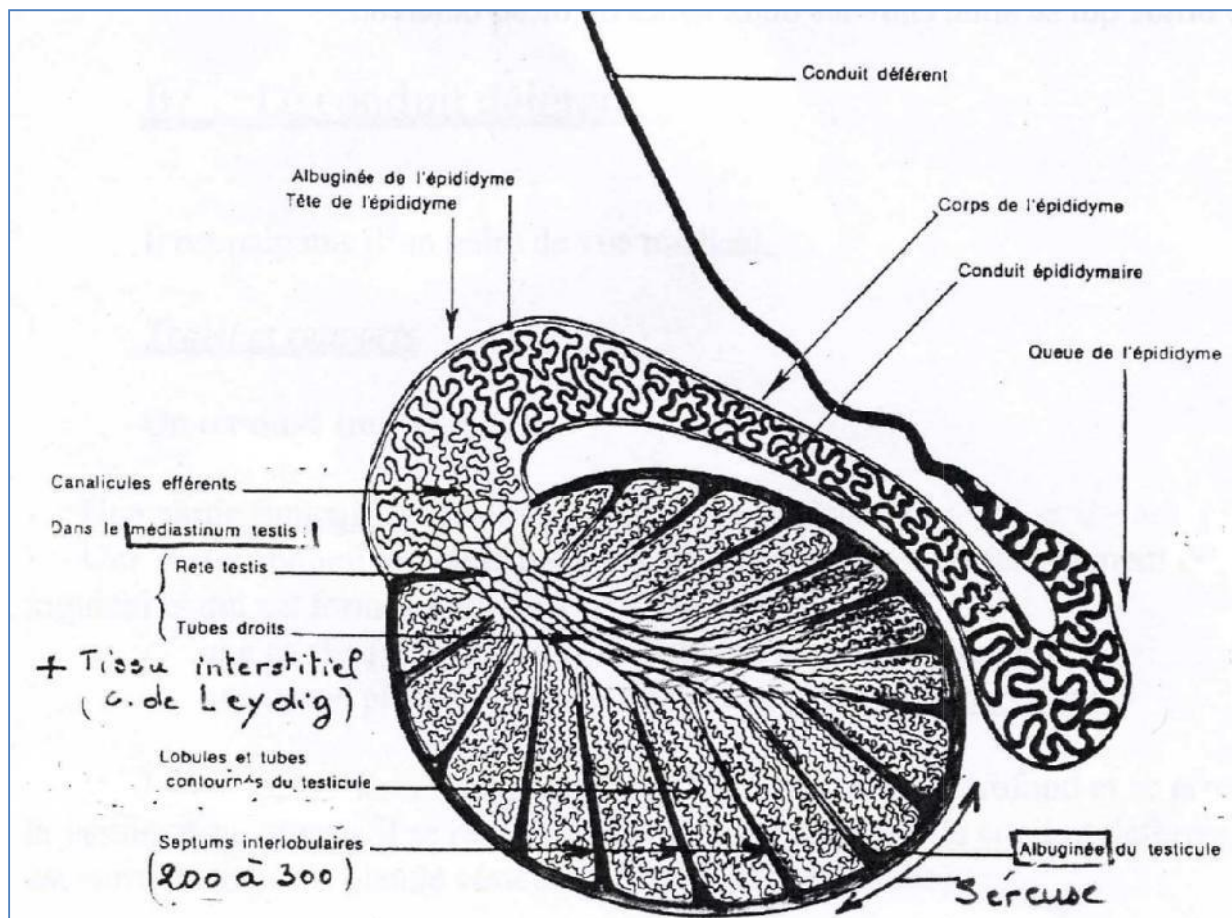


Figure 6 : coupe longitudinale d'un testicule et de l'épididyme d'un étalon

- Les tubes séminifères :

Les tubes séminifères mesurent 2 à 3 mètres de long. Chaque tube est d'abord composé d'une partie contournée, puis se termine par une partie rectiligne (tube droit). L'ensemble des tubes droits s'anastomosent et viennent s'aboucher dans le *rete testis*, qui est ensuite drainé par des canaux en communication avec la tête de l'épididyme. Si on considère un tube séminifère, on observe une

lumière avec des cellules qui ont desquamé et un épithélium de revêtement pluristratifié qui comprend des cellules de Sertoli et des cellules de la lignée germinale à différents stades de maturation. Le liquide contenu dans les tubes séminifères assure le transport des spermatozoïdes relargués dans la lumière(2,4).

- Les cellules de Leydig :

L'espace entre les tubes séminifères et les cloisons de tissu conjonctif dense est comblé par du tissu conjonctif lâche qui contient les cellules de Leydig. Elles synthétisent la testostérone qui passe dans la circulation générale grâce au grand nombre de vaisseaux sanguins situés entre les cellules de Sertoli (2,4).

- Les cellules de Sertoli :

La cellule de Sertoli est une grande cellule pyramidale qui s'étend sur toute la hauteur de l'épithélium séminifère. Le corps cellulaire repose sur la lame basale de la gaine périvitubulaire. Ses faces latérales sont en contact étroit avec les cellules de Sertoli adjacentes et les cellules germinales aux divers stades de la spermatogénèse. Chaque cellule est connectée aux cellules adjacentes par des jonctions serrées disposées au pôle basal limitant deux compartiments : un compartiment basal, périphérique, qui contient les spermatogonies et les spermatocytes I et un compartiment central ou adjacent à la lumière qui contient les spermatocytes II et les spermatides. D'autres types de jonctions relient les cellules de Sertoli entre elles et avec les cellules germinales(2,4).

Elles sécrètent les éléments de nutrition et synthétisent l'ensemble du liquide où baignent les spermatozoïdes. L'évolution des spermatogonies en spermatozoïdes a donc lieu entre les cellules de Sertoli, qui possèdent divers rôles (4) :

- o la sécrétion du fluide testiculaire : un liquide albumineux ambré dans lequel baignent les spermatozoïdes, composé de solutés, d'eau, et d'éléments nutritifs.
- o la sécrétion de liquide interstitiel.
- o la synthèse et la libération de protéines spécifiques : inhibine, activine, protéines de transport des androgènes.
- o le contrôle de la maturation et de la migration des cellules germinales en assurant la phagocytose des cellules dégénérantes.
- o la participation à la formation de la barrière hémotesticulaire.

- Les voies spermatiques intra-testiculaires :

Les voies de conduction spermatique testiculaires sont formées par les tubes droits prolongés par le *rete testis* d'où émergent une vingtaine de canaux efférents. Ces conduits quittent le testicule en traversant l'albuginée et convergent ensuite pour former la tête de l'épididyme(2).

Les tubes droits :

courts et rectilignes, ils prolongent les tubes séminifères et sont bordés par un tissu épithélial simple formé de cellules cubiques qui sont équivalentes aux cellules de Sertoli des tubes séminifères. Au niveau des tubes droits, on ne trouve par contre plus de cellules de la lignée germinale, à l'exception d'amas de spermatozoïdes en cours de migration

- o Le *rete testis* est bordé d'un épithélium simple et cubique
- o Les canaux efférents : ils cheminent dans le tissu conjonctif. Après la traversée de l'albuginée, ils prennent le nom de cônes efférents qui, par fusion, forment le canal épидидymaire unique. Ils ont un rôle de conduction et de progression des spermatozoïdes.

Le liquide du *rete testis* véhicule des spermatozoïdes immobiles. Il ne serait qu'une sécrétion tubulaire remaniée, probablement du fait d'échanges avec les veines testiculaires superficielles(4).

- La fonction endocrine du testicule

Les cellules de Leydig synthétisent des androgènes dont les différents rôles sont les suivants(4) :

- effets sur les caractères sexuels : primaires (développement des canaux de Wolff et régression des canaux de Müller lors de la période embryonnaire), secondaires (à partir de la puberté) et tertiaires (comportement sexuel).
- stimulation de l'anabolisme protéique ce qui se traduit par un développement de la masse musculaire.
- régulation de la spermatogenèse : une partie des hormones mâles passe dans la circulation, une autre pénètre dans les tubes séminifères. La testostérone est alors convertie en dihydrotestostérone, la forme active, dans les cellules de Sertoli. Une partie se fixe sur des récepteurs spécifiques des cellules de Sertoli.

6 – Les voies spermatiques extra-testiculaires

– L'épididyme

La différenciation des gamètes mâles s'effectue dans le testicule. Cependant à leur sortie les spermatozoïdes ne sont pas matures : ils ne sont ni mobiles, ni féconds. La différenciation se poursuit en dehors de la gonade, dans le tube épидидymaire et constitue la maturation des spermatozoïdes. Dans cet organe, les spermatozoïdes continuent à se transformer en subissant plusieurs modifications notamment biochimiques, qui les rendront aptes à reconnaître et à féconder un ovocyte(4).

L'épididyme est un long canal de 80 mètres composé de trois parties : la tête, le corps, et la queue. Il relie les canaux efférents (à la sortie du testicule) au canal déférent au niveau de la jonction épидидymo-déférentielle. Le conduit déférent est palpable dans le cordon spermatique.

L'épididyme est composé d'une albuginée et de nombreux canaux commençant par une quinzaine de canalicules issus du *rete testis* qui forment la tête puis qui convergent en un conduit très sinueux, le conduit épидидymaire, qui devient ensuite plus épais et moins sinueux au niveau de la queue, formant par la suite le conduit déférent (2).

L'épididyme possède plusieurs fonctions (4):

- la progression des gamètes par contraction des cellules musculaires.
- la réabsorption de liquides (eau, ions et protéines), essentiellement dans les premières régions épидидymaires, ce qui entraîne une augmentation de la concentration en spermatozoïdes.
- la concentration de substances provenant du sang dans la lumière du tube (carnitine, inositol). La carnitine est captée par les spermatozoïdes et transformée en acétylcarnitine qui sera utilisée comme substrat énergétique pour la mobilité. L'inositol provient du testicule, de la synthèse épидидymaire et du sang. Son rôle est incertain.
- la sécrétion dans la lumière de petites molécules organiques et d'enzymes

(glycérylphosphorylcholine, phosphatases, protéases, glycosidases) permettant de maintenir les gamètes en vie, de stabiliser leur membrane plasmique et de leur conférer leur mobilité et leur fertilité. La composition protéique du fluide épидидymaire est en constante évolution tout au long de l'organe, les protéines épидидymaires pouvant être très différentes de celles du sang et du testicule.

Ainsi, à la sortie de l'épididyme, les spermatozoïdes sont fertiles et mobiles

6.2 – Le conduit déférent

Le conduit déférent a un rôle de conduction des spermatozoïdes, qui migrent grâce à leur flagelle et aux contractions des fibres musculaires de la paroi. Ils sont ensuite stockés dans des ampoules du conduit déférent, juste avant l'urètre. Ce stockage ne doit pas être trop long car les spermatozoïdes perdent leur pouvoir fécondant en 72h. S'il n'y a pas d'éjaculation, ils dégénèrent et sont résorbés ou passent dans l'urine. S'il y a éjaculation, le canal déférent libère le sperme final, à savoir les spermatozoïdes, le fluide testiculaire et les sécrétions des glandes annexes(4).

Le conduit déférent est constitué de trois parties : une partie funiculaire (située dans le cordon spermatique), une partie abdomino-pelvienne (après l'interstice inguinal) et l'ampoule (au-dessus de la vessie) (2)

6.3 – L'urètre

L'urètre pelvien débute au-delà du col de la vessie et se termine au dessus du col ischiatique. Il est composé d'une partie prostatique et d'une partie membranacée contenant un muscle sphincter. La prostate déverse son produit de sécrétion dans l'urètre pelvien via de nombreux petits conduits prostatiques. Les glandes de Cowper sont portées par l'urètre pelvien et présentent de nombreux abouchements(2).

L'urètre pénien débute en regard de l'arcade ischiatique par un renflement et s'attache aux autres éléments érectiles. Il se situe au sein du corps spongieux (2).

7 – Les glandes annexes de l'appareil génital mâle

– Les vésicules séminales

Ce sont des glandes tubulo-alvéolaires. Les vésicules séminales (ou glandes vésiculaires) et le conduit déférent se terminent par un conduit commun : le conduit éjaculateur qui débouche ensuite dans l'urètre. Les cellules épithéliales des vésicules séminales sécrètent des protéines (enzymes, inhibiteurs d'enzymes, protéines structurales) et un mucus gélatineux, épais et blanc, composé entre autre de fructose et de prostaglandines. Les prostaglandines jouent un rôle dans les contractions des voies génitales femelles, et favorisent donc la migration des spermatozoïdes dans ces voies femelles(2,4).

– La prostate

C'est une glande unique bilobée qui se situe sur le col de la vessie de part et d'autre de l'urètre. Dans chaque lobule, des glandes tubulo-alvéolaires de type séreux forment les éléments sécrétants. Leurs sécrétions sont déversées dans la lumière puis sont acheminées par des canaux dans l'urètre(2).

Le liquide prostatique est riche en acides aminés et en enzymes (phosphatases alcalines et acides). Il permet de neutraliser l'acidité liée au métabolisme des spermatozoïdes. Cette acidité est due à la production de lactate de CO_2 et déclenche la mobilité des spermatozoïdes. L'activité de la prostate est sous la dépendance d'androgènes(2).

– Les glandes de Cowper

Elles déversent leur contenu au niveau de l'urètre membraneux. Le liquide qu'elles sécrètent est un liquide albumineux transparent. L'érection comprime les glandes de Cowper, favorisant ainsi l'élimination de leur contenu lors de l'éjaculation.

– Rôle des glandes annexes

Le rôle majeur du plasma séminal est l'apport de substrats énergétiques aux spermatozoïdes et la dilution des gamètes afin d'activer leur mobilité progressive et d'assurer leur transfert dans le tractus génital femelle. Cependant l'importance de ces glandes dans le pouvoir fécondant des gamètes est discutable puisqu'il n'y a pas de différence entre les taux de fécondation obtenus avec des spermatozoïdes prélevés dans la queue de l'épididyme.

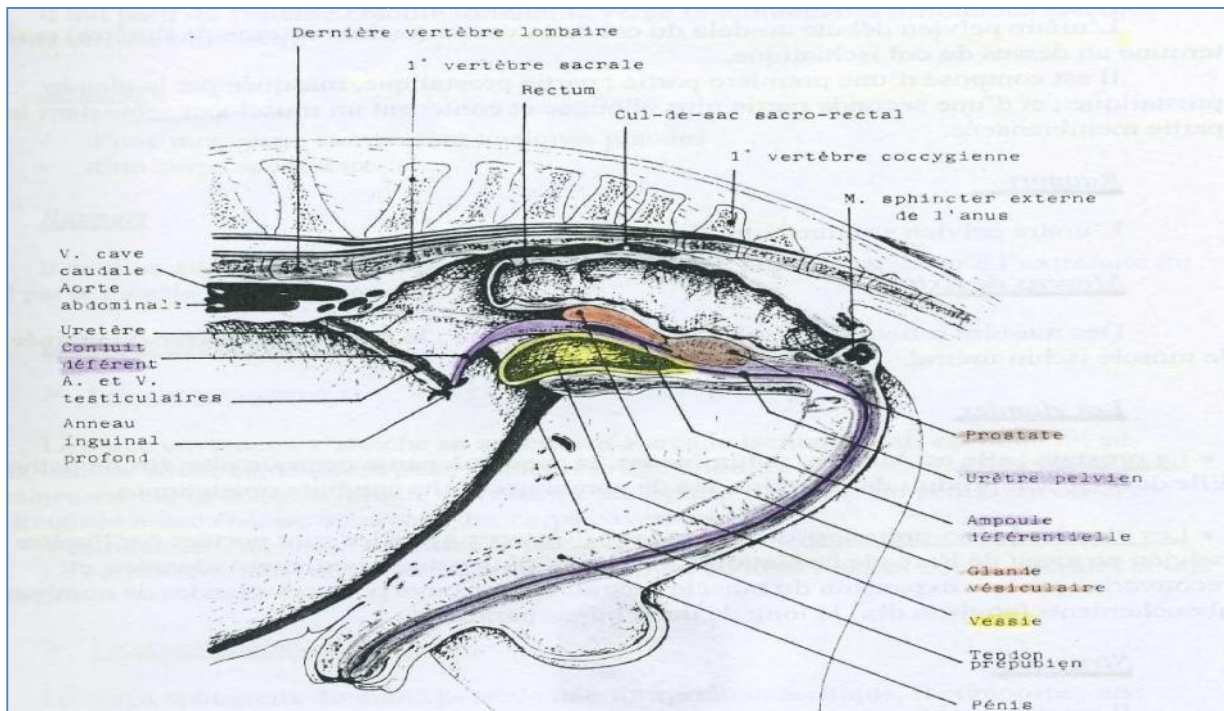


Figure 7 : coupe médiane de l'exploration rectale d'un étalon

8 – La partie libre du pénis

La zone du périnée s'étend de l'anus aux enveloppes testiculaires. Le prépuce y fait suite et se termine par un ostium préputial. Le prépuce est un repli de peau en continuité avec la peau de l'abdomen qui entoure la partie libre du pénis. A l'intérieur on trouve une peau élastique, munie de nombreuses glandes prépuçiales. Les tissus érectiles sont constitués de tissu conjonctif parcouru par un système de capillaires qui s'élargissent en lacunes et cavernes qu'un afflux de sang peut dilater, permettant ainsi l'érection. Ils sont situés dans le corps spongieux et dans le corps caverneux (2,4)

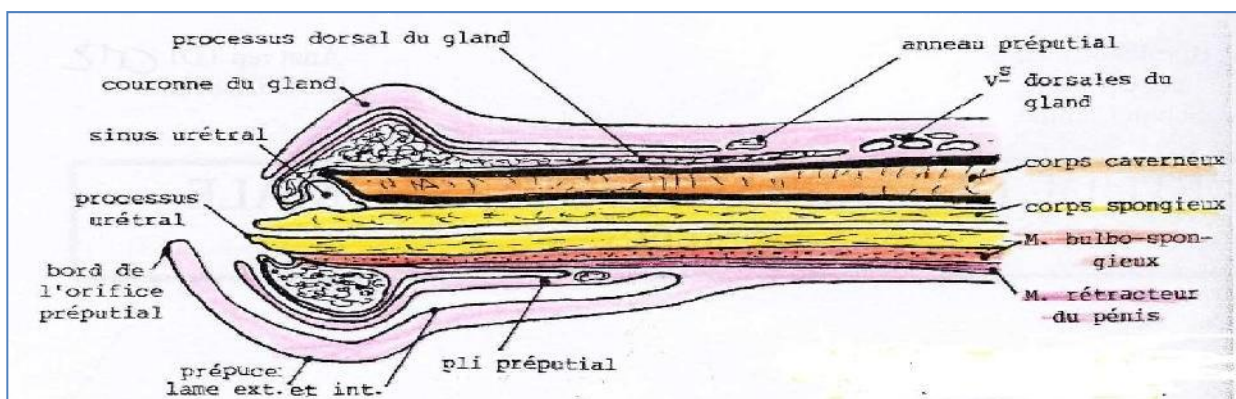


Figure 8 : coupe longitudinale de la partie libre du pénis.

II – Physiologie sexuelle de l'étalon

1 – La saison sexuelle de l'étalon

L'étalon peut se reproduire physiologiquement toute l'année mais de part la saisonnalité de la jument, il exprime son comportement sexuel en même temps que cette dernière. Il est par contre possible de prélever des étalons toute l'année soit pour effectuer une analyse de la semence lors de problème de fertilité, soit pour congeler des paillettes de sperme(5)

2 – Evaluation de la libido et de l'aptitude au chevauchement

Une semence de très bonne qualité n'est intéressante que dans la mesure où elle est accompagnée d'une bonne libido et d'une aptitude à chevaucher la jument. Le comportement sexuel de l'étalon est jugé en le mettant en présence d'une jument en œstrus : un étalon avec une bonne libido manifeste immédiatement une attirance intense pour la jument, caractérisée par de l'agitation, du piaffer, des vocalisations, une activité précopulatrice intense avec flairage, léchage, mordillements de la jument, la manifestation du réflexe du flehmen (retroussement de la lèvre supérieure en réaction initiale au flairage de la région génitale ou de l'urine de la jument) et l'entrée en érection. Une cause très fréquente de baisse de la libido est une mauvaise gestion de la conduite des saillies telle qu'une surexploitation de l'étalon(6).

L'aptitude d'un étalon à avoir un comportement sexuel normal (érection, chevauchement, intromission, mouvements copulateurs et éjaculation) doit être déterminée lors de l'évaluation du statut reproducteur d'un étalon(6).

3 – Le mécanisme de l'érection

L'érection est contrôlée par le système nerveux autonome. Le mécanisme de l'érection est ensuite purement vasculaire. Les cavités du tissu érectile se remplissent de sang et la longueur du pénis passe alors de 60 à 90 cm. On observe également une augmentation du diamètre de la partie renflée du gland (10 cm de diamètre). Le système orthosympathique, via le nerf hypogastrique, permet le remplissage des lacunes par le sang en agissant sur la vasomotricité du corps caverneux et a un rôle excito-sécrétoire sur les glandes annexes. Le système parasympathique provoque l'érection du corps spongieux de l'urètre et du corps érectile du gland via le nerf érecteur (rameau du nerf honteux). Le nerf honteux assure l'innervation sensitive du périnée, du scrotum et du pénis(5,6).

CHAPITRE II

Etudes générale des castrations



I-Introduction

La castration n'est pas une pratique très développée chez nous, contrairement aux pays occidentaux qui castront la majorité des chevaux non destinés à la reproduction. Il semble que les critères culturels aussi bien que religieux priment sur les critères d'ordre pratique. Le caractère de mâle est même recherché par exemple dans les rabbitat de fantazia.

Pourtant, il est établi que la castration lorsqu'elle est menée suffisamment tôt, a bien plus d'avantages que d'inconvénients. Elle permet notamment de tempérer le caractère du cheval, qui devient moins agressif envers les autres chevaux et moins sensible à la présence de juments. Ceci bien entendu dans le but de le rendre plus docile et plus concentré dans son travail.

On appelle un cheval castré « hongre ». Généralement, c'est un cheval tout à fait aguerrri d'apparence, qui peut être aussi musclé que l'entier, s'il est travaillé en ce sens. C'est aussi un cheval qui a du caractère, qui est volontaire, bien qu'à l'écoute du cavalier et qui brille surtout par son égalité d'humeur. Ce sont bien sur des généralités, et les exceptions existent comme partout.

Dans les champs de course, le cheval entier est suffisamment bien maîtrisé par des jockeys professionnels pour ne pas créer de gros problème. Dans certains cas pathologiques cependant, comme par exemple en cas d'orchite qui se manifeste par des douleurs et une gêne de la locomotion. Dans ces cas, la castration peut être une indication

Dans les clubs hippiques par contre, les chevaux ont tout intérêt à être castrés, du fait de la présence d'enfants et de jeunes cavaliers pas très expérimentés, qui travaillent avec des chevaux entiers qui peuvent être facilement excitables, distraits, d'humeur changeante. Bien entendu, ce n'est pas une généralité. Certains chevaux entiers peuvent être très faciles à travailler, parce qu'ils ont été éduqués en ce sens dès leur débouillage(8).

II-Indication

La castration est pratiquée pour approprier l'animal à la domesticité le castrat est généralement plus doux, plus calme que l'animal entier. Elle permet d'éliminer de la reproduction les sujets à la qualité insuffisante ; de ce fait, elle est la technique de base de la sélection zootechnique. Dans les espèces productrices de viande, elle accroît les masses musculaires de l'arrière-main plus intéressantes en coucherie et en charcuterie ; en outre, elle fournit une viande plus tendre et de meilleure qualité, sans odeur sui generis d'origine sexuelle (cas du verrat).

La castration a aussi des indications de nécessité : cure de tumeurs du testicule, des hydrocèles, des hernies inguinales étranglées. (9)

III- Méthodes de castration utilisée en chirurgie vétérinaire :

Déférentes méthodes de castration sont utilisées en chirurgie vétérinaire l'exérèse de la glande l'ischémie définitive de la gonade ... on peut stériliser l'animal sans supprimer l'intégrité physiologique de la gonade endocrine par résection du canal excréteur : le déférent.

La technique d'exérèse doit assurer une bonne hémostase et réduire dans les espèces prédisposées le risque de hernie inguinale de castration.

Selon les espèces et aussi l'âge qui conditionne la maturité sexuelle et l'importance de la vascularisation de la gonade, il est possible d'effectuer l'hémostase par simple torsion bornée, par écrasement du cordon à la gonade à la pince émuscultatrice par mise en place d'une clampage au moyen de casseaux par fixation par dissection du cordon et ligature des éléments vasculaires.

La technique d'ischémie consiste à interrompre plus ou moins complètement la circulation sanguine dans la gonade. Elles sont surtout appliquées chez les ruminants. Procédés expéditifs, facilement assimilés par les éleveurs, ils présentent l'inconvénient de créer une souffrance prolongée chez le sujet et de provoquer des retards de croissance significatifs. (9)

1-Technique de castration chez le cheval

La castration du cheval modifie son comportement ce qui facilite son usage aussi bien pour la selle et le concours hippique que pour les chevaux de course éliminée de la reproduction et que chez les chevaux de trait.

En outre, la castration allège l'avant main ; de ce fait, elle est un moyen de prévention des tendinites au membre antérieur.

2- Contre indication

Les contre indications de la castration sont toujours temporaire et d'ordre pathologique. Il ne faut jamais opérer un sujet fébricitant en incubation de maladie infectieuse ; la gourme peut provoquer des complications septiques de suppuration au niveau des plaies opératoires.(8)

3- Conditions d'âge

Ce n'est qu'aux alentours du 6^{ème} mois que le testicule descend définitivement. Parfois, il faut attendre les 12 à 18 mois et même 2 à 3 ans.

La plupart des vétérinaires recommandent de castrer avant l'âge de 3 ans. Le risque d'hémorragie apparaît pour certains proportionnel à la taille du cordon testiculaire et la maturité sexuelle entraînerait un développement important de la vascularisation.

Pour le Dr Sevestre, la castration couchée est indispensable pour les chevaux de plus de trois ans, d'autres chirurgiens recommandent d'utiliser la technique ouverte afin de castrer séparément les différents éléments du cordon.(8)

3.1- L'âge de la castration peut-il influencer sur la croissance ?

Oui et non. Une grande majorité de chevaux aux Etats Unis et au sont castrés entre 1 et 2 ans, la guérison étant en effet plus rapide chez les poulains et les . A cet âge, la castration ne semble pas avoir une grande influence sur la croissance du poulain

C'est souvent la discipline sportive qui détermine l'âge de la castration. Chez les chevaux de courses, la castration a souvent lieu une fois les capacités sportives évaluées.

Les chevaux destinés au jumping ou au dressage sont souvent castrés à 3-4 ans afin de favoriser le développement de l'encolure.(8)

4- Moment pour pratiquer la castration

Il est traditionnel de castrer les poulains au printemps, car la richesse des pâturages compense l'amointrissement physique provoqué par l'opération. En fait la saison est indifférente. On évitera seulement de castrer durant les jours chauds de l'été car la grande chaleur et les insectes ne facilitent pas le poste opératoire.

Les complications possibles de la castration exigent une surveillance attentive de l'opéré dans les heures qui suivent l'opération. Le praticien doit donc opérer le matin et de le faire un samedi ou la veille d'un jour férié s'il tient à sa tranquillité. (9)

IV- Techniques applicables chez les équidés

Chez les équidés, la castration nécessite l'exérèse de la gonade et de l'épididyme. L'hémostase du cordon peut se faire par clampage au moyen de casseaux de bois ou plus rarement d'un clamp métallique. L'exérèse peut se faire aussi par angiotripsie. L'opération peut se pratiquer sur le sujet debout tranquilisé et sous anesthésie locale du codon, ou sur le sujet couchée, le plus souvent de nos jours, ç la faveur d'une anesthésie générale

1-Castration du cheval contenu debout a l'émasculateur

Cette technique est actuellement la plus souvent pratiquée pour la castration des jeunes chevaux. En effet elle ne nécessite qu'un seul aide pour la mener à bien.(9)

1.1-Préparation

La préparation du cheval a une grande importance pour éviter les complications. La veille de l'opération, il est utile que le propriétaire lave son cheval à l'eau et au savon en particulier dans les régions génitales, toilette soigneusement la queue et la périnée. Cette précaution favorise l'installation de l'asepsie pré opératoire classique par ablation d'alcool iodée sur le scrotum et la région inguinale. Il est laissé à la diète 48 heures, soit par application d'une muselière, soit qu'il soit laissé dans un box sans paille garni de sciure de bois.

La tranquillisation est obtenue par l'administration de 50 à 100 mg d'acépromazine (VETRANQUIL, CALMIVET) par voie intramusculaire 20 à 30 minutes avant le début de l'opération. L'essentiel est d'obtenir une parfaite analgésie chirurgicale du cordon. Pour cela, le cheval étant contenu à l'aide d'un tord nez, le praticien se place contre le flanc et avec une longue aiguille, ponctionne le scrotum et traverse le testicule pour injecter 20 à 30 ml d'une solution anesthésique dans le cordon. Il utilisera une solution concentré à 2% de lignocaine ou d'un anesthésique similaire. Cette injection pratiquée, il doit attendre 10 à 15 minutes l'action de la substance sur les fibres nerveuse du cordon. Les échecs de cette méthode de castration tiennent au fait que souvent les praticiens pressée négligent le délai d'action de la substance anesthésique ; de ce fait, le poulain souffre, se défend, ce qui peut être la source d'accident pour le cheval, l'aide de contention et le praticien.

1.2-Matériel

Le matériel stérile doit disposer dans un plateau métallique flambé. Il comprend un bistouri droit, une paire de ciseaux droit, un grand clamp droit ou courbe, deux pinces en T et l'émasculateur. Cette pince comprend deux parties, une zone d'écrasement constitué de mors en chicanes qui écrasent le cordon avec élongation de son élément vasculaire, et un sécateur. Plusieurs types d'émasculateur sont su le marché ; la pince dite américaine ou pince du Reimers a une zone d'attrition un peu insuffisante ; modifiée par Lesbouyries par adjonction d'une vis de serrage, elle est un peu plus sure mais son emploi est mal commode pour la castration debout.

La pince de Reiffers présente des cannelures qui assurent un écrasement progressif très efficace. La pince de Serra sectionne automatiquement le testicule au moment de son serrage ; cette action et parfois peu appréciée par les praticiens qui préfèrent couper le cordon seulement quelques minutes après le début de l'écrasement.

1.3-Temps opératoires

10 à 15 minutes après l'injection de la solution anesthésique dans le cordon, le poulain est amené au centre de l'espace où va se dérouler la castration, champ ou cours. L'aide de contention doit parfaitement connaître son rôle qui est de placer l'appui du patient sur les deux membres du côté où opère le praticien. Si le poulain est difficile malgré la tranquillisation, on lui applique le tord nez ; il faut noter que plus la contention est légère, moins il y a risque de l'accident le plus grave : la chute du poulain qui peut écraser le praticien. Si l'anesthésie du cordon est bonne, les crémasters sont bien relâchés et il n'y aura aucun mouvement de défense durant l'intervention.

1.3.1-Premiers temps incisions des enveloppes

Avec le bistouri, le praticien incise l'ensemble des enveloppes en commençant par le testicule distal, ceci pour limiter les conséquences des réactions de défense si l'anesthésie est insuffisante.

Généralement, l'incision blesse légèrement le testicule ce qui est sans conséquence fâcheuse.

1.3.2-Deuxième temps. Enucléation du testicule découvert.

L'enucléation du testicule découvert est obtenue par section aux ciseaux de l'insertion du mésorchium sur la tête de l'épididyme. C'est le temps délicat de l'intervention car il ne faut pas blesser les branches de l'artère petite testiculaire.

1.3.3-Troisième temps. Angiotrypsie et section du cordon

La pince est mise en place sur le cordon aussi haut que possible. Elle est serrée franchement. Le praticien attend une à deux minutes et coupe le testicule. Il est possible alors de glisser le clamp au-dessus de l'émasculateur.

1.3.4-Quatrième temps. Mise en place d'un clampage provisoire.

L'émasculateur est retiré. On applique alors une pince en T sur la zone de striction qui sera laissée en place 24 heures. Cette technique assure la prévention des hémorragies et de l'éventration par hernie de castration ; elle n'est pas indispensable.

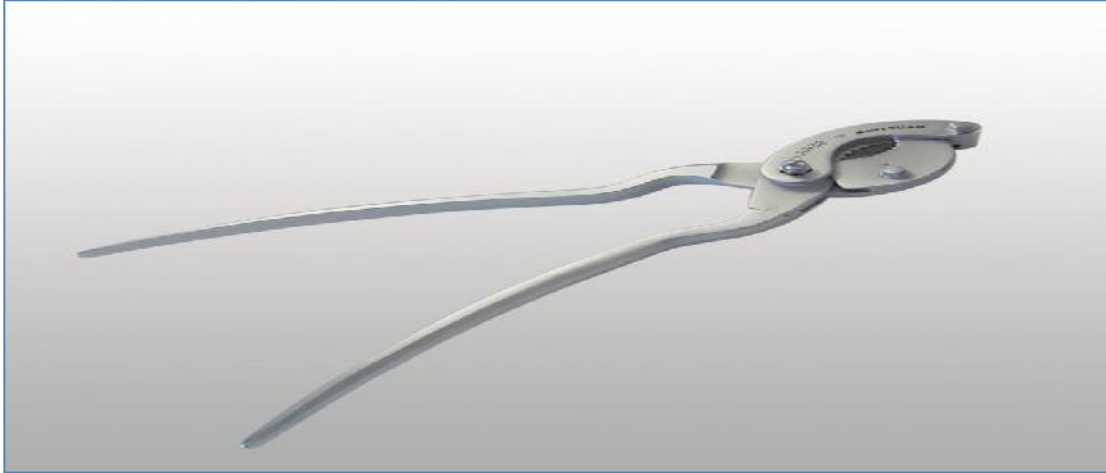


Photo2 : Pince de SERRA

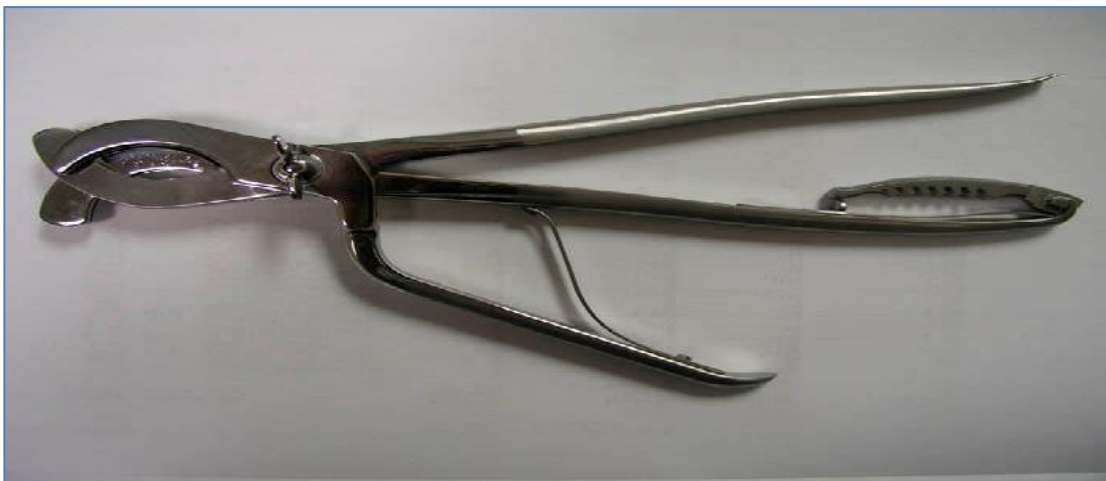

Photo3 : Pince de REIMERS

1.4-Suite opératoires

Le poulain castré reçoit les sérums antitétaniques et anti gangréneux. Il est reconduit à l'écurie, reçoit à boire une petite quantité d'eau non froide ; il est alors immédiatement muselé pour éviter qu'il ne se gawe dans les heures qui suivent l'opération ce qui peut être la source de colique. Les deux pinces en T sont retirées le lendemain de la castration sous contention au tord nez les suites sont habituellement bénignes.

2- Castration du cheval couché a l'émasculateur

Les indications de castration du cheval couché à l'émasculateur sont nombreuses. L'opération est réalisée sous anesthésie générale obtenue par injection intraveineuse de Thiopental sodique (Nesdonal, pentothal, n.d) ou de Thiamylal (Surital n.d). le couchage, à défaut d'une salle d'opération de chirurgie équine, peut se faire sur un tas de paille bâché ou humecté d'eau additionnée d'antiseptique.(9)

Le couchage de cheval est indiqué pou castrer les poulains non débourrés et de ce fait très peut maniables ; leur castration debout est déconseillée car trop dangereuse. La castration couchée est indispensable pour les chevaux d'âge sortis d'hippodrome de plus de trois ans. La maturité sexuelle a entraîné un développement important de vascularisation et la castration debout crée un risque excessif d'hémorragies. Enfin, tous les chevaux présentant des anomalies du cordon, des adhérences entre le scrotum et la vaginale doivent être couchés sous anesthésie générale pour traiter attentivement le cordon

2.1-Préparation

La préparation ne diffère guère de celle décrite pour la castration du cheval debout. Compte tenu du fait que le sujet va subir une anesthésie générale, la diète doit impérativement durer 48 heures pour obtenir une bonne vacuité du tractus digestif.

Le couchage sera obtenu par injection intraveineuse de Thiobarbiturique. Malgré l'anesthésie générale, il est indispensable d'infiltrer les cordons avec une solution d'anesthésique local.

La région inguinale, le pénis ; les cuisses seront désinfectées par de l'alcool iodé .l'emploi des champs opératoires est conseillé.

Pour opérer la région de l'aine doit être dégagée. Pour cela le membre postérieur superficiel est tiré en avant par un aide à l'aide d'une plate longe fixé sur le paturon, passant au dessus de l'encolure puis dessous repassant à l'origine sous le jarret après avoir croisé le chef fixé sur le membre par-dessus. A la fin, le pied doit se trouver à hauteur de l'épaule ; la plate longe est alors assujettie par une clé sur le paturon après avoir glissé sous le canon en fin de traction. L'aide sera chargé de surveillé la respiration car il faut éviter l'étranglement du cheval par l'anse qui contour l'encolure. Il est utile, par précaution, de laisser une longe à ce niveau qui par simple traction décomprime la trachée (longe anti-étrangleuse).

2.2-Temps opératoires

Ces temps ne diffèrent guère de ceux décrits pour la castration debout. Les conditions opératoires permettent néanmoins une meilleure dissection des éléments du cordon. A défaut d'opérer sur une table, le praticien s'installe à genou, à cheval sur la queue.

2.2.1-Premier temps. Incision des enveloppes.

Ce temps opératoire débute par la préhension du testicule superficiel qui est traité le premier. La main saisit le testicule au niveau du cordon et en l'attirant vers soi, on tend le scrotum qui prend un aspect brillant.

L'incision des enveloppes va être faite en deux phases, d'abord incision du scrotum et du dartos avec le bistouri tenu en archet. La conjonctive lâche sous-dartoiq ue est divisé par la pointe du bistouri. L'insertion gubernaculaire postérieure est coupée avec les ciseaux.

2.2.2-Deuxième temps. Enucléation du testicule.

La phase délicate est la section de mésorchium sur son insertion à la tête de l'épididyme.

2.2.3-Troisième temps. Résection du testicule.

Il est réalisé par application de la pince émasculatrice qui peut être laissée serrée en cinq minutes se qui accroît la sécurité. L'aide introduit la pince d'arrière en avant et le chirurgien contrôle qu'aucun élément cutané n'est introduit dans les cannelures.

Pour accroître la sécurité durant le relevé ; il est possible de mettre en place des pinces en T sur les cordons durant 24 heures.

2.3-Soins post opératoires

L'opéré reçoit avant son relevé les sérums antitétanique et anti gangréneux. Le relevé est surveillé attentivement. Durant une huitaine de jours, le cheval est laissé dans un box plutôt étroit, en particulier il faut faire très attention à ne pas monter les chevaux dans les vans dont l'accès est trop raide. Sinon, la hernie de castration peut apparaître dans ces conditions jusqu'à huit jours après l'opération. Provoquer une poussée abdominale, en particulier il faut faire très attention à ne pas monter les chevaux dans les vans dont l'accès est trop raide. Sinon, la hernie de castration peut apparaître dans ces conditions jusqu'à huit jours après l'opération

3- CASTRATION DU CHEVAL DANS LA PRATIQUE COURANTE

S'il est bien une opération courante, c'est la castration du cheval. Cependant cette opération n'est pas à prendre à la légère : de nombreuses complications sont rencontrées, depuis les accidents lors du couchage, les problèmes liés à l'anesthésie, les hernies et éversions, les hémorragies, la cicatrisation, les infections. (10)

Cependant, il ne faut pas dramatiser, avec quelques précautions prévalant surtout du bon sens, cette opération devrait rester du domaine de la pratique courante

3.1-Examen préopératoire.

Cet examen de pratique courante permet de diminuer les risques tant pour le cheval que pour son propriétaire, le vétérinaire et les assurances (à actualiser pour ce type d'intervention).

1. Examen des documents

- Vaccination : tétanos indispensable
- Assurances à prévenir

2. Examen de l'entier

Il s'agit d'un examen de bonne santé (ERSATERM), permettant d'évaluer son poids, son bon état général et son caractère (anesthésie). L'examen des bourses permet d'écarter les cryptorchidies, les hernies inguinales ou autres affections dont les opérations sont plus difficiles à réaliser sur le terrain.

- ##### 3. Prévenir le propriétaire de vos desiderata concernant le lieu d'opération, du nombre d'aides et des commodités minimales à prévoir. Eviter des « foires de curieux » tant pour les risques d'accidents que de réactions de personnes. Une prairie bien entretenue par temps ensoleillé après une pluie serait l'idéal si les mouches ne pullulent pas, sinon une grande boxe désinfectée avec une litière bien épaisse remontant sur les côtés et sans aspérités suffit.

3.2-Anesthésiologie.

La grande diversité des produits utilisables ne facilite pas l'élaboration d'une seule technique, en outre les réactions individuelles liées au tempérament du cheval exigent des approches individualisées. S'il existe des opérations bénignes, aucune anesthésie ne l'est. Les stimuli extérieurs seront évités au maximum.

- **Atropine.**

L'atropine permet d'éviter des bradycardies d'origine parasympathique ou anesthésique, à la dose 0.2 à 0.4 mg / 100 kg. Cependant sa combinaison avec un α_2 -agoniste provoque une forte augmentation de la pression sanguine.

- **Sédation.**

Elle est aussi importante que l'anesthésie proprement dite, provoque une faible ataxie, souvent une extériorisation du pénis. Un temps de latence variant de quelques minutes à 45 minutes selon la molécule sera mis à profit pour préparer les instruments, les fils, les antiseptiques.

Les principaux produits utilisés sont :

- Acétylpromazine et dérivés 0.02 mg / kg. Cette molécule peut être injectée par voie intraveineuse, mais provoque parfois des effets paradoxaux (panique), son temps de latence varie de 30 à 40 minutes. Elle induit aussi une vasodilatation périphérique pouvant compliquer la castration.
- Xylazine : à raison de 1 mg / kg IV lente. Latence de 5 à 10 minutes.
- Romifidine : 0.02 mg / kg en IV lente. Latence de 2 à 5 minutes.
- Détomidine : 10 à 40mcg / kg en IV lente. Latence de 2 à 5 minutes.

La durée moyenne de cette sédation varie entre 40 et 100 minutes, peut être par des analgésiques de type fentanyl, méthadone ou buténorphine. Ces combinaisons devraient être le fruit d'expériences personnelles.

Anesthésie locale :

Au niveau du scrotum ; le long des cordons testiculaires, associée ou non à une péridurale. La castration peut donc se réaliser ainsi debout, mais reste dangereuse tant pour le praticien que pour le cheval en cas de complications. Les assurances professionnelles deviennent très réticentes à assurer ce type opératoire.

Utilisation d'anesthésie locale : Une anesthésie locale peut être réalisée à l'aide de lidocaïne 2%, en intra- testiculaire

Anesthésie Générale.(21)

La mise en place d'un cathéter intraveineux bien fixé facilitera l'administration de l'anesthésique général tant pour l'induction que la prolongation.

***Anesthésie de courte durée : 15 à 25 minutes :**

- Kétamine de 1 à 2.2 mg / kg en IV. Provoque une induction calme et si la myorelaxation est insuffisante, des benzodiazépines de type diazepam peuvent être utilisés. Une prolongation par adjonction de ¼ de doses est possible. Le réveil est en général calme et le lever s'effectue entre 10 et 20 minutes et le cheval reste stable.
- Barbituriques : pentothal ou thiopental, de 4 à 10 mg / kg en IV **stricte (pH alcalin)** provoquant une induction plus brusque d'une anesthésie de 10 à 20 minutes. Cette anesthésie peut être prolongée par ajout IV de ¼ de doses. Il convient d'être attentif aux fortes dépressions respiratoires. Le réveil est parfois lent ou agité.

***Anesthésie de plus longue durée de 30 à 60 minutes :**

- Association gaïacolate de glycérol-éther et barbituriques en perfusion. (50 gr dans 500 ml Associé à 1 gr de thiopental) induisant une anesthésie avec une excellente myorelaxation de 30 à 40 minutes. Il faut cependant un aide expérimenté réglant le débit (passer de 2 à 3 gouttes Par seconde à flux rapide en cas de besoin) et surveillant la fréquence cardiaque et respiratoire. L'intraveineuse doit rester stricte. Le réveil est souvent relativement lent : 30 minutes avec ataxie au début diverses autres associations sont possibles avec de la kétamine ou des barbituriques de plus ou moins longue durée ou même des anesthésies locales, toutes dépendant des cas, des complications, des expériences du praticien.

3.3-Contention après couchage du cheval.

Il s'agit de techniques d'entraves permettant de travailler sur un champ opératoire dégagé et permettant une contention des membres excluant tout risques tant pour l'opérateur que le patient.(8)

Quand le cheval est couché, le praticien place une entrave sur le membre postérieur situé dessus (superficiel) au niveau du paturon avec un nœud de sécurité ou un entravon de sécurité facile à défaire lors du réveil ; la sangle est passée entre les antérieurs puis sous l'encolure et passée sous le garrot. Ensuite par un mouvement de cisaillement on tend le postérieur sur l'épaule et on fixe la sangle autour du paturon.

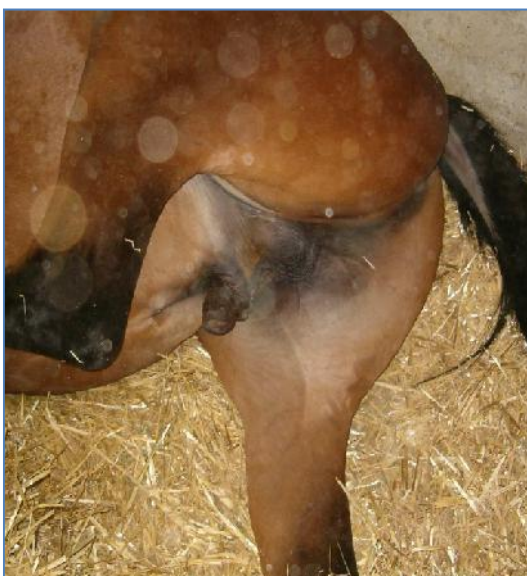

photo4 : Entraves permettant d'attacher les 3 membres et plate-longe pour relever le membre postérieur droit.

temps opératoires

*** Préhension du testicule.**

Si cette rubrique peut sembler triviale, il n'en demeure pas moins qu'elle conditionne le reste de l'opération. Il faut absolument enserrer le cordon testiculaire entre le pouce de la main et les autres doigts de façon à avoir une prise sur le cordon en tendant le scrotum, de façon à, sans trop de difficultés, extérioriser le testicule et ses enveloppes. Si cette opération s'avère difficile parce que le cheval remonte le testicule dans le canal inguinal, cela signe une anesthésie mal dosée ou une cryptorchidie inguinale.

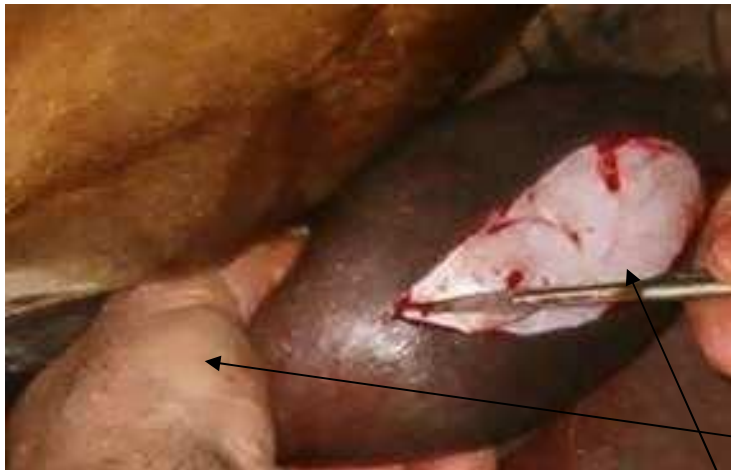

Photo5 : incision du scrotum

Préhension du testicule dans la main gauche (en « fourchette ») et section du scrotum et ouverture de la vaginale.

*** Incision du scrotum, du dartos, extériorisation du cordon testiculaire**

Le chirurgien incise le scrotum, le dartos et les tissus conjonctifs, puis la gaine vaginale dans sa 1/2 antérieure, de façon à pouvoir contenir les gaines après énucléation du Testicule.

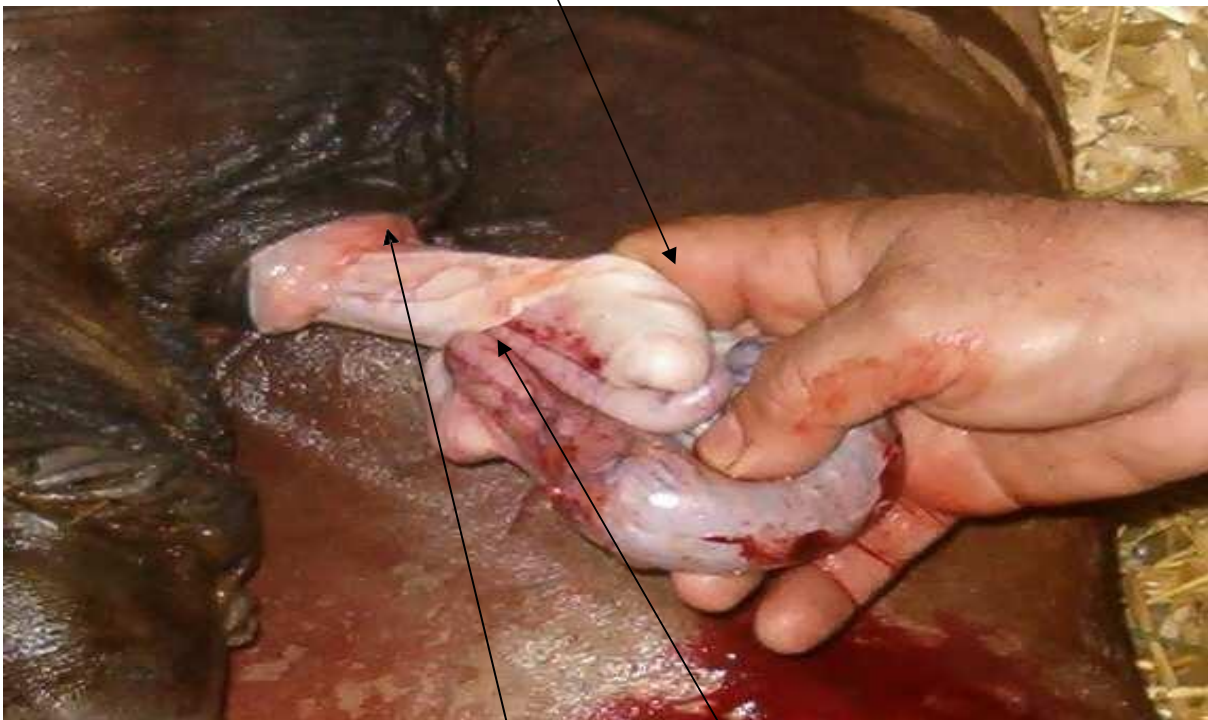

Photo 6 : ligature et écrasement du cordon

***Ligature et écrasement du cordon.**

Plusieurs options de ligatures sont possibles.

- Ligature transfixiante du cordon (couvert de la vaginale, à l'aide d'un gros fil résorbable).

- Ligature des gros vaisseaux sanguins quelques centimètres au dessus de l'épididyme, la

vaginale sera refermée par un surjet.

L'écrasement du cordon se fait à l'aide de la pince ad hoc. L'écrasement se fait de préférence sur le cordon débarrassé de ses tissus conjonctifs externes et du dartos. La pince est appliquée donc quelques cm au dessus de l'épididyme et est fermée **lentement** le plus fortement possible. Selon la grosseur du cordon, la pince sera laissée en place de 3 à 5 minutes pour assurer une bonne hémostase par écrasement.

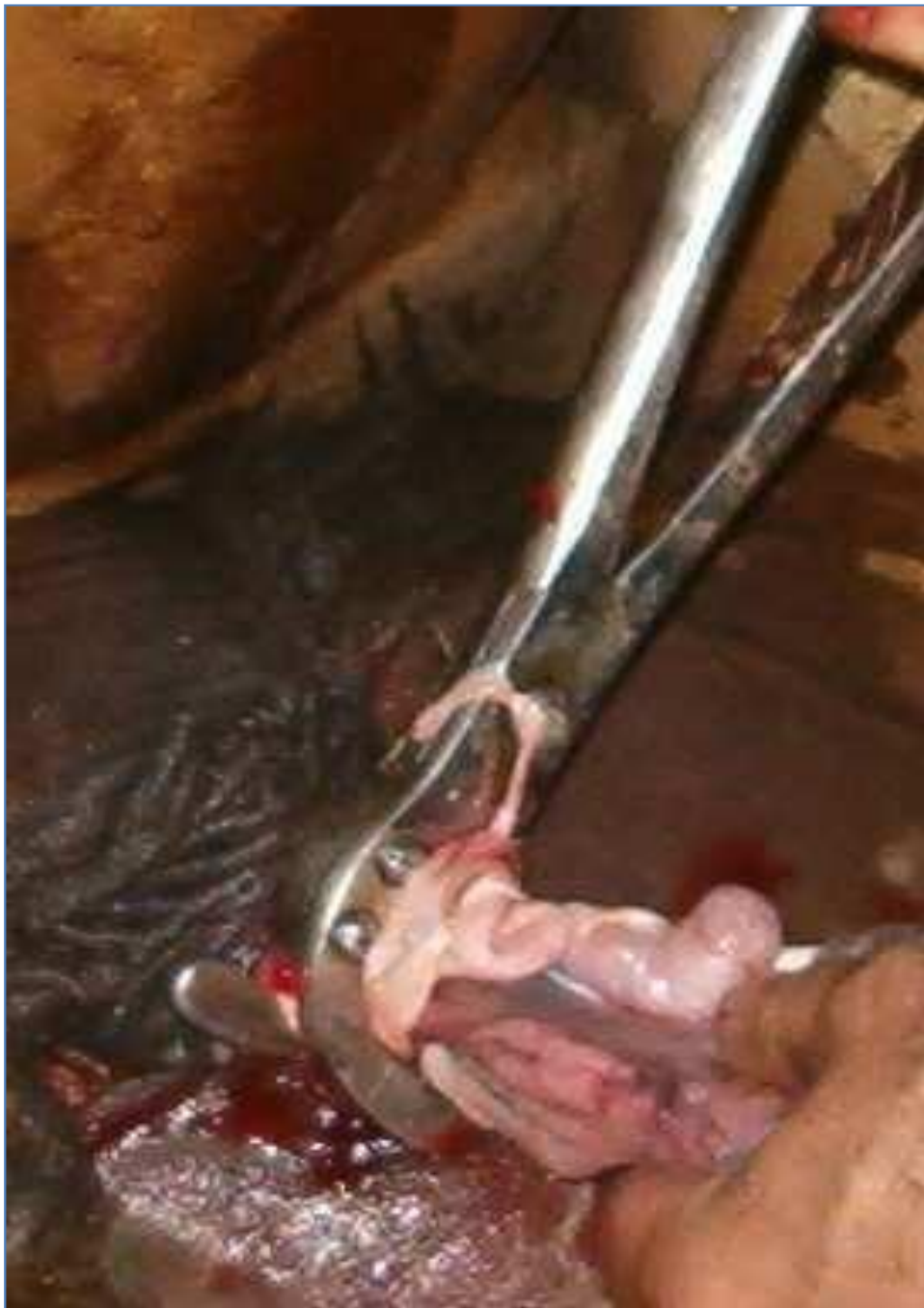

Photo 7 : Mise place de la pince sur le cordon Une ligature sur le cordon et un surjet refermant la vaginale peut être pratiqués pendant le temps d'écrasement

***Section du testicule et retrait de la pince hémostatique.**

Cette section se fera aux **ciseaux**, plus hémostatiques que le bistouri, quelques mm sous la pince.

La pince sera ouverte **lentement**, en surveillant l'hémostase. Comme le cordon va se rétracter lors du retrait de la pince, cette phase est importante à observer : au cas où l'hémostase n'est pas effective, l'opération sera reprise quelques cm plus haut et l'écrasement sera maintenu plus longtemps.

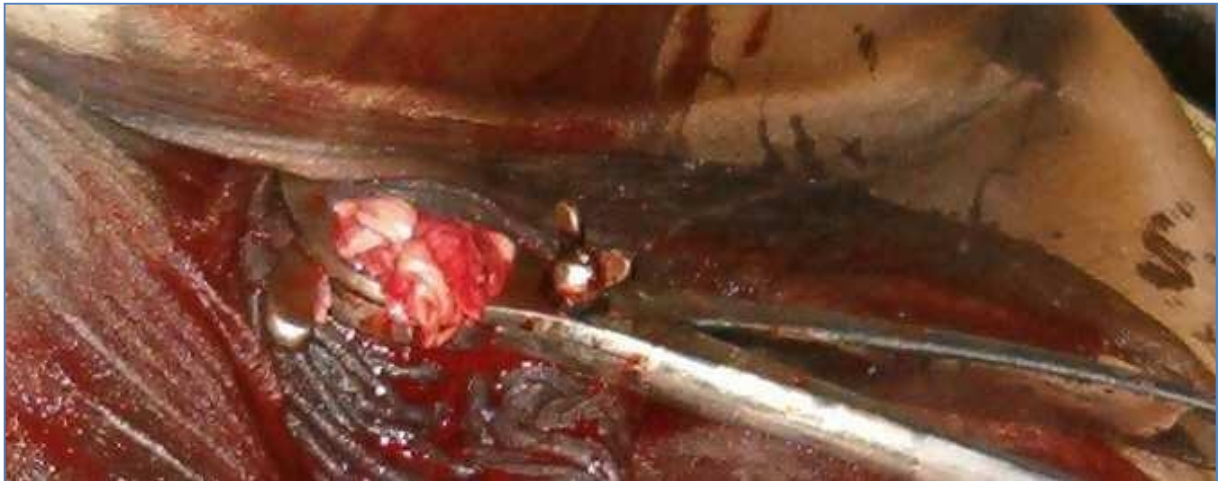

Photo8 : Section du testicule

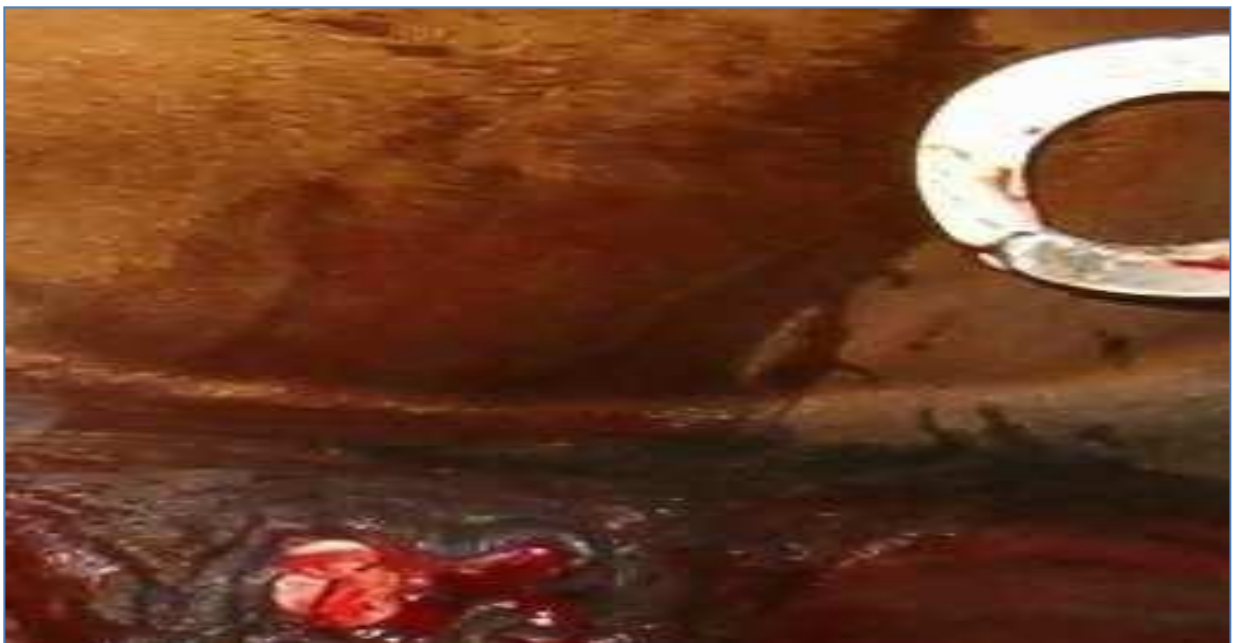

Photo 9 : testicule sectionné

Retrait de la pince et observation de l'hémostase au niveau du cordon. Il se peut que quelques veinules ou artérioles du dartos provoquent un léger saignement (à ligaturer éventuellement).

Avec l'asepsie une cicatrisation per primam est obtenue chez le cheval comme dans les autres espèces. Si auparavant la plaie restait ouverte de façon à drainer, la suture des tissus dartoïques et scrotaux par points simples devient plus courante à condition d'utiliser des fils résorbables, leur retrait s'avérant souvent difficile.

3.5-Relever et soins postopératoires.

Quoique désirent le praticien le propriétaire, ce n'est qu'après avoir éliminé les anesthésiques que le cheval se relèvera ; et l'on peut affirmer que même plus ou moins ataxique, les chutes sont rares. Les meilleures prises pouvant corrigé l'ataxie sont la tête et la queue.

Le cheval sera placé dans un grand boxe propre, le praticien examinera encore les plaies pour vérifier s'il n'y a aucune hémorragie, hernie ou risque d'éventration. Ensuite des antibiotiques seront administrés (avant ou pendant l'anesthésie, il y a des risques de potentialisation ou d'antagonismes entre produits) ainsi qu'un sérum antitétanique éventuellement.



Photo10 : Photo prise à la fin de l'opération, avant le réveil. Noter la position de l'aide à la tête pour éviter un réveil brutal de l'animal.

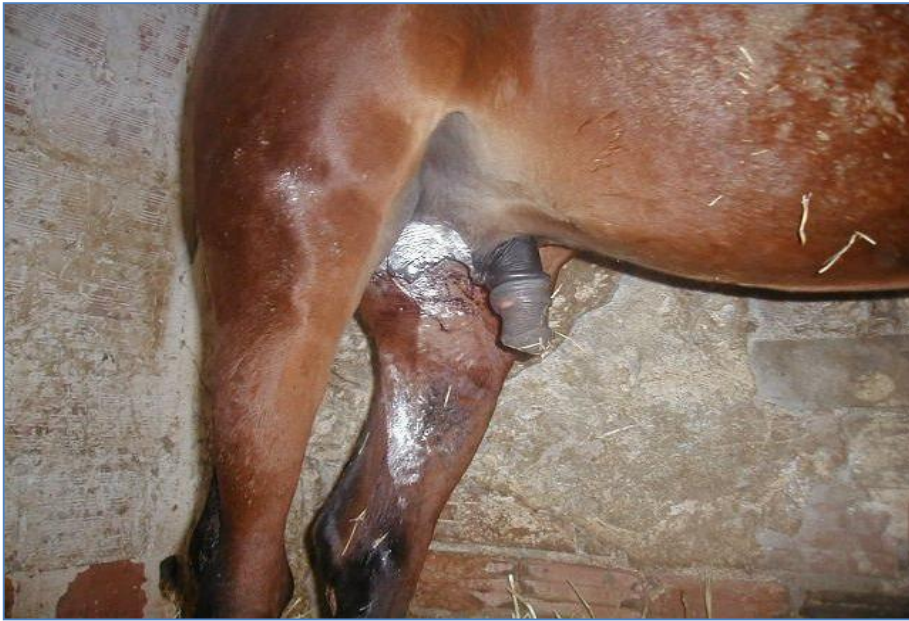

photo11 : Utilisation d'un spray cicatrisant à base d'aluminium. Laisser la plaie ouverte pour faciliter le drainage des sérosités.

CHAPITRE3

Complications des castrations

Les complications de la castration peuvent être de gravité très variable, allant du léger œdème transitoire à l'éventration du cheval mettant la vie du cheval en danger. Peu d'études probantes sont publiées quant à l'incidence des complications en fonction des techniques de castration. La littérature actuelle comporte surtout des études rétrospectives rapportant des situations rencontrées par les vétérinaires à la suite de la castration. (25,26)

1. Complications per-opératoires et à court terme

a. Impossibilité de localiser les testicules

Si l'un des testicules n'est pas palpable et que l'exploration de la région inguinale n'est pas envisagée, le testicule descendu doit être laissé en place. Retirer ce testicule aurait pour conséquence l'hypertrophie du testicule restant, ce qui pourra venir compliquer son retrait s'il est abdominal.(27) De plus, une castration incomplète peut faire croire que le cheval est hongre alors qu'il est cryptorchide, ou rendre particulièrement difficile une intervention chirurgicale future si le côté de la rétention testiculaire est oublié.

b. Œdème

Après une castration scrotale sans fermeture des plaies, un œdème modéré du fourreau est normal et se résout généralement en moins de deux semaines avec un exercice adéquat.

L'œdème du scrotum pour cette même technique de castration est toujours anormal et est dû le plus souvent à un drainage inadéquat de la plaie par fermeture trop précoce.(28) La figure 12 (page 41) montre un œdème du fourreau que l'on peut encore considérer comme normal.

L'œdème excessif est la complication la plus fréquente de la castration sans suture des plaies et résulte de l'inflammation locale, probablement due à une contamination ou à une infection du site chirurgical. Les chevaux âgés semblent plus prédisposés à développer un œdème excessif après une castration. Le traitement le plus efficace consiste à assurer

un drainage adéquat grâce à la réouverture ou l'élargissement des plaies, administrer un traitement anti- inflammatoire, et s'assurer que le cheval ait un exercice quotidien adéquat. Une antibiothérapie est rarement nécessaire et il est préférable de réaliser une hydrothérapie plusieurs fois par jour. La prévention passe par la réalisation d'incisions larges lors des castrations ouvertes et par la formation des clients à la réalisation des soins post-opératoires : ils doivent ainsi réaliser une inspection quotidienne des plaies pour vérifier leur ouverture avec des gants.

En ce qui concerne les castrations avec sutures des plaies, l'apparition d'œdème est plus modérée et dépend beaucoup de la technique utilisée. Par abord scrotal, on observera moins d'œdème s'il y a eu exérèse de la peau du scrotum car la cavité laissée par le retrait des testicules est quasiment virtuelle. L'œdème et l'inconfort observés après une castration sous laparoscopie semblent être moins sévères qu'après une castration chirurgicale classique. (28)



photo12 : Œdème modéré du fourreau suite à castration

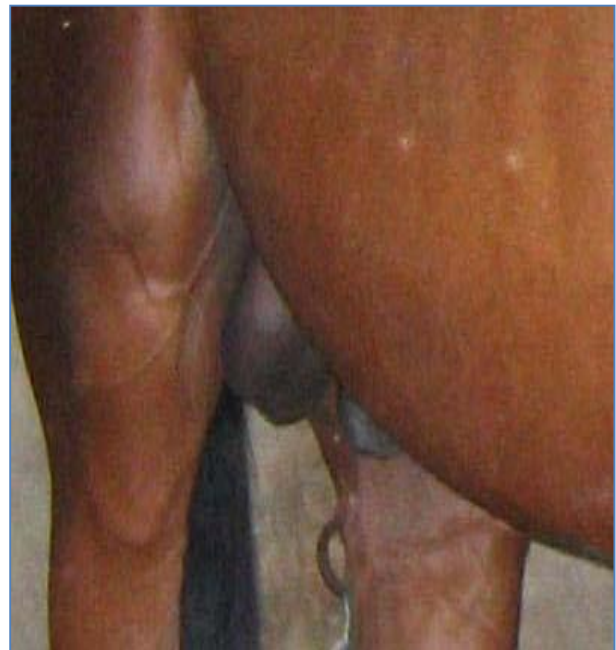

photo13 : Œdème scrotal après une sous laparoscopie

c. Hémorragie

L'hémorragie est une complication fréquemment rencontrée lors de castration sans suture des plaies et peut survenir pendant, immédiatement après ou quelques jours après l'intervention. Le lever est particulièrement critique pour les risques d'hémorragie car la pression artérielle augmente très brusquement à ce moment et peut entraîner le délogement des caillots et la réouverture des artères. (30)

Lors d'hémorragie externe, il s'agit le plus souvent d'un simple saignement en goutte à goutte qui s'arrête spontanément en 15 à 20 minutes lorsque le sang provient de vaisseaux superficiels du scrotum, du dartos ou de la tunique vaginale. Si l'hémorragie est plus sévère, le saignement peut alors provenir de plus gros vaisseaux comme l'artère testiculaire ou la veine pudendale externe. En pratique, on considère que le saignement est significatif lorsqu'il n'est plus possible d'en compter les gouttes. Les hémorragies internes sont plus graves car beaucoup plus difficiles à mettre en évidence.(20) En phase aigüe, seuls les paramètres cliniques cardiovasculaires tels qu'une augmentation de la fréquence cardiaque, des muqueuses qui deviennent pâles, une augmentation des temps de remplissage capillaire et des veines jugulaires seront détectables. La mesure de l'hématocrite et des solides totaux ne reflèteront la quantité de sang perdue que lorsque le cheval sera réhydraté et que les pertes volumiques en fluides circulants auront été compensées, soit un minimum de 12 à 24 heures plus tard.

Pour arrêter l'hémorragie, il faut avant tout localiser le ou les sites de saignement. Une nouvelle désinfection de la zone est souvent requise et l'emploi de gants et de compresses stériles est indispensable. Lorsqu'il ne s'agit que de vaisseaux superficiels, il n'est pas nécessaire d'intervenir. Toutefois si l'inquiétude des propriétaires est trop forte ou chez certains sujets comme chez les ânes, il est possible de mettre en place des compresses à laparotomie dans les bourses et de fermer celles-ci avec des points ou des pinces à champs pendant 12 à 24 heures. S'il s'agit de l'artère testiculaire, il faut à tout prix récupérer le cordon spermatique puis poser une ligature proximale ou un clamp qui sera laissé en place 12 à 24 heures. Pour une grosse veine, il faut essayer de la ligaturer ou à défaut utiliser la même technique que pour des saignements

superficiels, en laissant les compresses plus longtemps en place, de 24 à 48 heures(31). Des cas de traitement de l'hémorragie par ligature intra-abdominale du cordon spermatique sous laparoscopie sur cheval debout ont été décrits, avec de très bons résultats. L'inconvénient de ce traitement est évidemment sa faible disponibilité surtout dans un contexte d'urgence et l'absence de jeûne préopératoire augmentant les risques de perforation intestinale à l'entrée des trocars.

Si l'hémorragie est profuse et immédiate et se produit avant le réveil de l'anesthésie générale, il est plus facile d'identifier la source du saignement et de ligaturer le vaisseau en cause. Si celle-ci se déclare après le réveil ou après une castration sur cheval debout, arrêter les saignements peut se révéler beaucoup plus compliqué. Si le cheval est peu coopératif ou que la localisation du saignement s'avère difficile, une nouvelle anesthésie générale pourra être indiquée après réévaluation du patient.(30) Si l'hémorragie a été assez importante pour avoir des répercussions cardiovasculaires et systémiques, il peut être nécessaire de transfuser du sang total ou à défaut d'administrer un hypertonique. Dans tous les cas, il faudra également réhydrater

Le risque d'hémorragie peut être diminué en respectant quelques principes durant la chirurgie : dissection moussée des tissus conjonctifs à la main avec des compresses, utilisation adéquate d'un émasculateur de bonne qualité, respect des temps d'émasculation, ou encore absence de tension sur le cordon durant la chirurgie. La pose d'une ligature en amont de la zone d'émasculation peut aider à réduire le risque d'hémorragie à condition qu'elle soit placée et serrée correctement.

d. Prolapsus viscéral ou omental

L'éviscération correspond au passage d'anses intestinales de l'abdomen vers l'extérieur à travers le canal vaginal et l'incision scrotale. Elle se présente en général dans les 4 heures postopératoires, mais des cas ont été rapportés jusqu'à 6 jours après la chirurgie. Lorsqu'une hernie est observée après la castration, il s'agit d'intestin grêle dans 67% des cas, et d'omentum dans 33 % des cas.

Les facteurs prédisposants seraient la présence d'une hernie inguinale préalablement à la castration, des anneaux inguinaux de taille supérieure à la normale, le lever de l'anesthésie générale, l'augmentation de pression intra-abdominale et une activité importante en phase postopératoire. Les trotteurs sont la race la plus représentée dans les rapports de cas d'éventration, mais certains chevaux de selles et les chevaux de trait semblent être également prédisposés. Bien que l'éventration soit une complication peu fréquente de la castration, elle est potentiellement fatale et engendre des complications et un surcoût important. Il est important de noter qu'une ligature du cordon spermatique diminue mais n'empêche pas la protrusion des intestins au travers du canal vaginal, et que des cas d'éventration après rupture de la tunique vaginale proximale à la ligature ont été décrits. Lorsqu'une éventration survient, il faut intervenir immédiatement afin d'enrayer la sortie des intestins et de limiter au maximum la contamination et le traumatisme des portions extériorisées.⁽³²⁾ Le succès du traitement dépendra en effet énormément de l'efficacité d'une intervention précoce. Des mesures préventives doivent être prises avant que le cheval ne soit mis sous anesthésie générale s'il est sur place, ou transporté dans une clinique de référé à défaut. A moins que des signes de choc ne soient présents, il est recommandé de le tranquilliser pour faciliter les manipulations et diminuer l'anxiété. Si une longueur modérée d'intestin a été extériorisée, celle-ci doit être réduite au maximum et le scrotum fermé avec des pinces à champ ou avec des points simples. L'ajout de compresses stériles doit être évité car celles-ci peuvent adhérer à la séreuse intestinale et l'abîmer.⁽³²⁾ Lorsque la portion intestinale est trop longue ou non réductible, il faut la mouiller et fabriquer un hamac avec du linge mouillé pour la soutenir durant le transport. Une antibiothérapie large spectre et des analgésiques doivent être administrés immédiatement. L'administration intraveineuse de cristalloïdes isotoniques

peut être requise si le cheval montre des signes de choc cardiovasculaire. Si l'éventration survient à un moment où l'intervention d'un vétérinaire n'est pas possible immédiatement, il faut demander au propriétaire de soutenir les viscères avec un grand bol propre ou avec un drap pour réduire la tension sur le mésentère jusqu'à ce que le vétérinaire arrive.

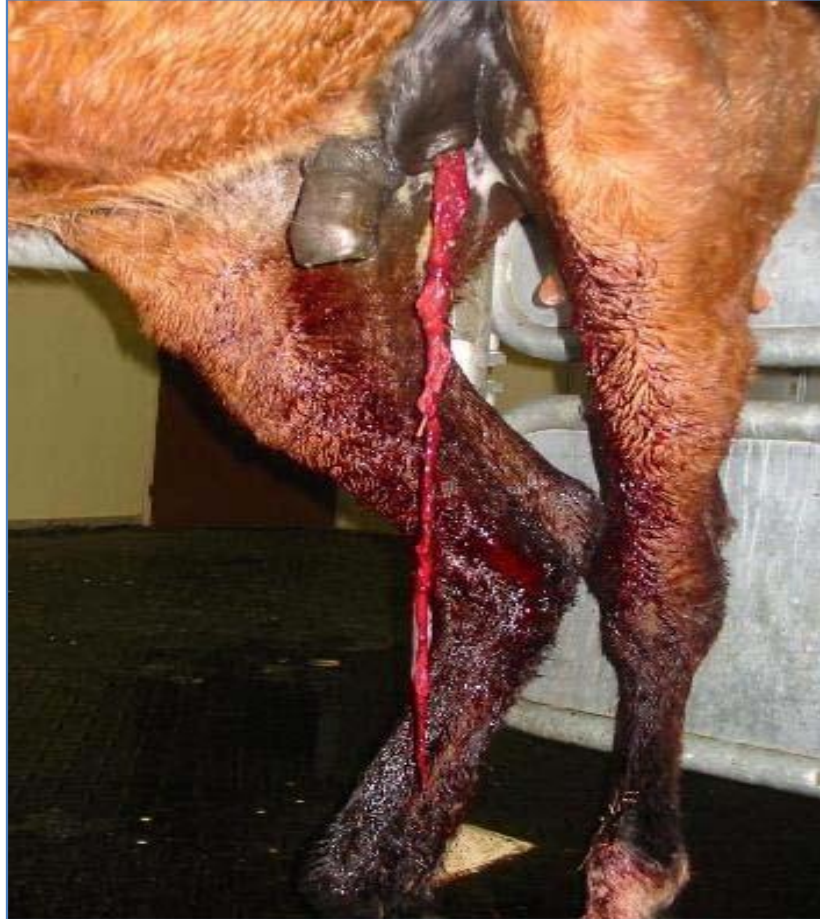

Photo 14 : Prolapsus omental

La protrusion d'une portion de grand omentum au travers de l'incision scrotale n'a pas de répercussions immédiates sur la santé du cheval et n'est pas une urgence vitale (figure 25, page

53). Une palpation transrectale doit alors être réalisée pour évaluer la taille de l'anneau vaginal et déterminer si de l'intestin est entré dans le canal inguinal, auquel cas une intervention chirurgicale est recommandée. L'omentum exposé est réséqué le plus proximale possible à l'aide d'une pince à castration. Cette opération est souvent réalisable sur cheval debout. Pour éviter la poursuite de l'extériorisation de l'omentum, le cheval doit être gardé au box pendant 48 heures sans qu'il lui soit possible de se coucher. La suture de l'anneau inguinal superficiel ou le comblement du canal inguinal et du scrotum procure une sécurité supplémentaire contre le risque d'éviscération mais n'est pas toujours nécessaire, car l'omentum engagé dans l'anneau vaginal empêche l'intestin de pénétrer dans le canal. Si l'omentum continue de sortir par l'incision scrotale, l'anneau inguinal externe doit alors être suturé.

e. Complications péniennes

- Traumatisme iatrogène du pénis

Un traumatisme iatrogène du pénis peut avoir lieu durant la castration et résulte en général d'un manque d'expérience du chirurgien ou d'un manque d'attention lors de l'identification des structures anatomiques.(33,34) Ce problème est plus probable lors de castration de chevaux dont les testicules sont peu développés. En générale, l'erreur est identifiée avant transsection complète du pénis, mais le corps caverneux peut avoir été incisé jusqu'à l'urètre. Dans ce cas, il faudra suturer et reconstruire les structures à l'aide de surjets serrés avec un fil absorbable monofilament 2-0 ou 3-0. Cette faute peut être évitée en accordant une attention suffisante aux structures anatomiques locales et par le respect de la technique chirurgicale. Les séquelles potentielles à long terme comprennent le priapisme, le paraphimosis, la paralysie du pénis et la sténose urétrale.

Priapisme, paraphimosis et paralysie du pénis

Le priapisme correspond à un engorgement des corps caverneux qui entraîne un œdème du pénis puis une occlusion veineuse et artériolaire qui peut se terminer par une fibrose du tissu caverneux. Le paraphimosis est un engorgement du gland empêchant ce dernier de se rétracter dans le prépuce. La paralysie est le plus souvent secondaire à un œdème excessif associé à la chirurgie ou à une infection de la plaie de castration. Dans tous les cas, le traitement consiste à réduire l'œdème de manière à pouvoir replacer le pénis dans le fourreau. Pour ceci, plusieurs techniques sont envisageables comme le massage, l'hydrothérapie et la mise en place d'une suture provisoire ou d'un support amovible du pénis et du fourreau. Le pronostic de guérison de ces affections dépend de leur durée et de leur sévérité. Les cas chroniques sévères peuvent nécessiter une amputation du pénis

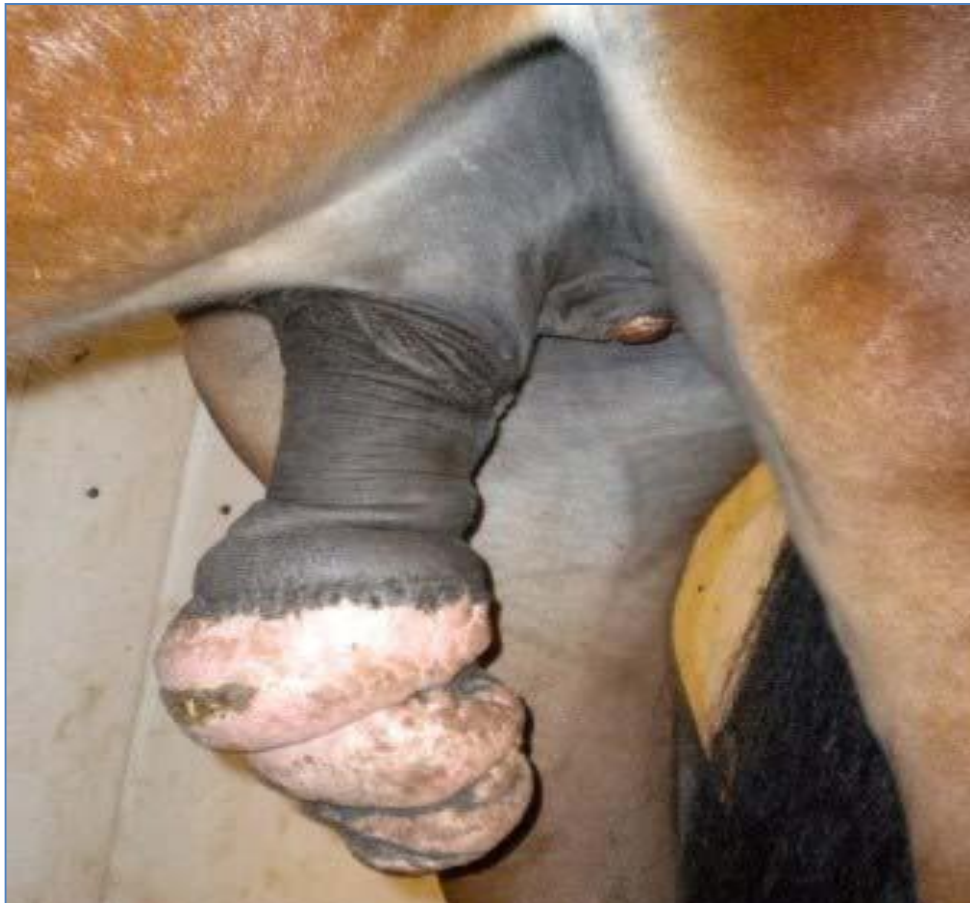

Photo 15 : Paraphimosis permanent et funiculite septique
(« Champignon »)

2. Complications à moyen et long termes

a. Sérome et hématome

C'est la complication la plus significative des castrations chirurgicales avec sutures des plaies. En cas d'hémorragie même de faible intensité des vaisseaux du cordon, un gros hématome se développe dans le scrotum et en région inguinale. Le site de la castration doit alors être ouvert et la source du saignement doit être identifiée et ligaturée. Le site chirurgical est ensuite laissé ouvert pour une cicatrisation par seconde intention. (35)

b. Infection

Qui dit castration dit plaie, œdème, dommages tissulaires avec corollaire risques d'infection.

Cette infection peut rester locale ou se généraliser. Il faut à tout prix éviter des interventions chirurgicales là où peuvent coexister des maladies contagieuses : gourme, herpès, grippe, salmonelloses(14)

Des clostridies gazeuses ou le tétanos apprécient ce milieu clos et anaérobie. Le cordon et sa vaginale sont en relation directe avec la cavité abdominale et le péritoine, ce qui accélère les risques de péritonite, septicémie.

Un type d'infection locale fréquemment rencontré est la colonisation du cordon surtout par des staphylocoques qui y produiront une prolifération granuleuse, une induration fibreuse. Il s'agit alors d'un **squirrhe** du cordon testiculaire ou encore une botryomycose. Le seul traitement efficace restant une résection chirurgicale du moignon le plus haut possible suivi d'une dizaine de jours d'antibiothérapie.

c. Comportement mâle persistant

La castration n'aboutit pas toujours une disparition complète du comportement mâle du cheval. Ceci a été attribué à plusieurs hypothèses comme l'exérèse incomplète de l'épididyme, la présence de tissu testiculaire ectopique, la production d'un niveau élevé d'androgène par la glande surrénale, une castration incomplète d'un animal cryptorchide

incomplète ou des raisons psychologiques. Les androgènes n'étant pas produits par l'épididyme, son absence ou sa présence ne peut pas influencer le comportement du cheval. En revanche, il a été rapporté que l'exérèse complète du cordon spermatique avait permis de diminuer objectivement le comportement mâle de 75% des chevaux castrés, mais aucune explication satisfaisante ne permet d'argumenter cette observation. La présence de tissu testiculaire ectopique et la production d'androgènes par la glande surrénale n'ont jamais été prouvées chez le cheval. (36)

Environ 20 à 30% des chevaux castrés continuent à présenter un comportement d'étalon après la castration, la raison en est sans doute innée et correspond à une interaction sociale normale entre individus. Néanmoins, si le comportement mâle est excessif ou si l'histoire de la castration semble obscure, un dosage hormonal permet de déterminer si du parenchyme testiculaire est encore présent ou non.

Le maintien du caractère d'étalon peut être observé suite à une castration lors de cryptorchidie abdominale incomplète car seul l'épididyme descend dans le canal inguinal tandis que le testicule demeure en position intra-abdominale. Un chirurgien peu expérimenté pourra facilement confondre l'épididyme avec un petit testicule en position inguinale et l'exérèse de l'épididyme n'aura pas les mêmes conséquences que celle du testicule. Cette complication est également décrite pour les castrations sous laparoscopie avec nécrose des testicules in situ(37)

d. Hydrocèle

L'hydrocèle ou vaginocèle est une poche non douloureuse remplie de liquide dans le scrotum qui peut apparaître plusieurs mois à plusieurs années après la castration et qui résulte de l'accumulation d'un liquide stérile ambré dans le sac vaginal.(36) Il est souvent possible de réduire le liquide dans l'abdomen. Cette affection est peu fréquente et idiopathique, mais la castration ouverte y prédispose car la tunique vaginale n'est pas retirée. Elle serait rencontrée plus fréquemment chez les mules que chez les chevaux après la castration. Cette poche de liquide dans le scrotum peut alors donner au cheval une apparence d'étalon ou peut être confondue avec une hernie inguinale. . (33)

Conclusion :

L'orchidectomie des chevaux et l'opération de convenance la plus fréquemment réalisée en clientèle équine, La castration n'est pas une pratique très développée chez nous, contrairement aux pays occidentaux qui castrant la majorité des chevaux non destinés à la reproduction. Il semble que les critères culturels aussi bien que religieux priment sur les critères d'ordre pratique. Le caractère de mâle est même recherché par exemple dans les rabbitat de fantazia

Elle permet de maîtriser la reproduction des équidés et dans certaines mesure de limiter la diffusion des maladies sexuellement transmissibles. Pourtant, il est établi que la castration lorsqu'elle est menée suffisamment tôt, a bien plus d'avantages que d'inconvénients. Elle permet notamment de tempérer le caractère du cheval, qui devient moins agressif envers les autres chevaux et moins sensible à la présence de juments. Ceci bien entendu dans le but de le rendre plus docile et plus concentré dans son travail.

Désormais, elle joue un rôle dans le traitement de certaines maladies graves telles que les tumeurs, l'orchite, l'épididymite, l'hernie périnéale et surtout les affections prostatiques

BIBLIOGRAPHIE

- 1- GARNIER M, DELAMARE V, Castration in *Dictionnaire illustré des termes de médecine* 29^{ème} édition. 2006, Maloine: Paris.
- 2- Baronne R. *Chapitre II: Appareil génital mâle*. In: *Anatomie comparée des mammifères domestiques. Tome 4. Splanchnographie II*. Vigot 2001, 83-250.
- 3- BARONE R, Anatomie comparée des mammifères domestiques, Tome 5 : Angiologie. 1996, Paris: Vigot. 904
- 4- BARONE R. anatomie comparée des mammifères domestiques, troisième édition. Paris : Vigot , 1989. Vol 2 ,Arthrologie et myologie , 984 p
- 5- Thibault C. *La reproduction chez les mammifères et l'homme*. Ellipses 2001
- 6- Tibary A, Bakkowy M. *Reproduction equine. Tome II: l'étalon*. Actes 2005
- 7- Blanchard TL, et al. *Manual of equine reproduction. 2nd edition*. Mosby 2003
- 8- Heymon Y., Vignon X. *Reproduction des animaux d'élevage*. Educagri 2005..
- 9- Dr rahal karim, DMV , PhD , département des sciences vétérinaires blida Algérie.
- 10- Jacques SEVESTRE, élément de chirurgie animale, chirurgie abdominale, Tome 2 sections II : opérations d'exérèse.
- 11- DEFONSECA, M DMV. Carnets d'un vétérinaire du cheval ; carnet 10 la castration.
- 12- Knobil E, Neill JD. *Spermatozoa*. In: *Encyclopedia of Reproduction. Volume 4 (Pro-Z)*.
- 13- Varner DD, Vaughan SD, Johnson L. *Use of a computerized system for evaluation of equine spermatozoa motility*. American Journal of Veterinary Research 1991;52:224-30
- 14- Varner DD. *Developments in stallion semen evaluation*. Theriogenology 2008;70:448-62
- 15- Jasko DJ, Sawyer HR, Squires EL. *Identification of degenerative germ cells in semen from a QuarterHorse stallion*. Journal of Equine Veterinary Science 1991;11:283-286
- 16- Aitken RJ, Clarkson JS, Hargreave TB, Irvine DS, Wu FCW. *Analysis of the relationship between defective sperm function and the generation of reactive oxygen species in cases of oligozoospermia*. Journal of Andrology 1989;10:214-20
- 17- BUFF S , stérilisation très précoce : de nombreuses avantages. Le point vétérinaire 52-54 200 , 32(221)

- 18- ADAMS SB, FESSLER JF, Male reproductive system surgery. Castration., in: ADAMS SB, FESSLER JF, Atlas of equine surgery Philadelphia: W.B. Saunders, 2000, 209-214
- 19- BERNARD W, DIVERS TJ, WHITLOCK RH, MESSICK J, TULLENERS E: Botulism as a sequel to open castration in a horse. J Am Vet Med Assoc, 1987. 191(1): p. 73-4.
- 20- DESMAIZIÈRES L-M. Les complications de castration. in *32èmes Journées annuelles de l'AVEF*. 2004. Pau
- 21- BIDWELL LA, BRAMLAGE LR, ROOD WA Equine perioperative fatalities associated with anaesthesia at a private practice a retrospective case series. Vet Anaesth Analg 2007. 34(1): p. 23-30
- 22- GARNIER M, DELAMARE V, Castration in *Dictionnaire illustré des termes de médecine 29ème édition*. 2006, Maloine: Paris
- 23- GREEN P: Castration techniques in the horse. In Pract., 2001. 23(5): p. 250-261
- 24- LINE SW, HART BL, SANDERS L: Effect of prepubertal versus postpubertal castration on sexual and aggressive behavior in male horses. J Am Vet Med Assoc, 1985. 186(3): p. 249
- 25- MEUNIER J-C. *Evaluation des facteurs de risque liés à la castration chez le cheval*. Thèse Méd. Vét., Lyon, 2000
- 26- MOLL HD, PELZER KD, PLEASANT RS, MODRANSKY PD, MAY KA: A survey of equine castration complications. Journal of Equine Veterinary Science, 1995. 15(12): p. 522-526.
- 27- TROTTER GW, AANES WA: A complication of cryptorchid in three horses. J Am Vet Med Assoc, 1981. 178(3): p. 246-8
- 28- DESMAIZIÈRES L-M. Les complications de castration. in *32èmes Journées annuelles de l'AVEF*. 2004. Pau
- 29- SCHUMACHER J, Testis, in: AUER JA, STICK JA, Equine Surgery 3 ed Philadelphia: WB Saunders, 2006, 775-810.
- 30- NICKELS FA: Complications of castration and ovariectomy. Veterinary Clinics of North America: Equine Practice, 1988. 4(3): p. 9.
- 31- DESMAIZIÈRES L-M. Les complications de castration. in *32èmes Journées annuelles de l'AVEF*. 2004. Pau
- 32- MAY KA, MOLL HD: Recognition and Management of Equine Castration

- Complications. *Compendium*, 2002. 24(2): p. 150-161
- 33- SCHUMACHER J, Testis, *in*: AUER JA, STICK JA, *Equine Surgery* 3 ed Philadelphia: WB Saunders, 2006, 775-810
- 34- SEARLE D, DART AJ, DART CM, HODGSON DR: Equine castration: review of anatomy, approaches, techniques and complications in normal, cryptorchid and monorchid horses. *Australian Veterinary Journal*, 1999. 77(7): p. 428-34
- 35- EMBERTSON RM: Selected urogenital surgery concerns and complications. *Vet Clin North Am Equine Pract*, 2008. 24(3): p. 643-61, ix.
- 36- COX JE: Behaviour of the false rig: causes and treatments. *Vet Rec*, 1986. 118(13): p. 353-6
- 37- VOERMANS M, RIJKENHUIZEN AB, VAN DER VELDEN MA: The complex blood supply to the equine testis as a cause of failure in laparoscopic castration. *Equine Vet J*, 2006. 38(1): p. 35-9.
- 38- BURNS PJ, JAWAD MJ, EDMUNDSON A, CAHILL C, BOUCHER JK, WILSON EA, et al.:
Effect of increased photoperiod on hormone concentrations in thoroughbred stallions. *J Reprod Fertil Suppl*, 1982. 32: p. 103-11.
- 39- IRVINE CH, ALEXANDER SL, TURNER JE: Seasonal variation in the feedback of sex steroid hormones on serum LH concentrations in the male horse. *J Reprod Fertil*, 1986. 76(1): p. 221-30.
- 40- ROSER JF: Regulation of testicular function in the stallion: An intricate network of endocrine, paracrine and autocrine systems. *Animal Reproduction Science*, 2008. 107(3-4): p. 179-196.
- 41- THOMPSON DL, JR., JOHNSON L, ST GEORGE RL, GARZA F, JR.: Concentrations of prolactin, luteinizing hormone and follicle stimulating hormone in pituitary and serum of horses: effect of sex, season and reproductive state. *J Anim Sci*, 1986. 63(3): p. 854-60
- 42- AMANN RP, *Physiology and endocrinology*, *in*: MCKINNON AO, VOSS JL, *Equine Reproduction* Philadelphia: Lea and Feibiger, 1993, 658-685