

الجمهورية الجزائرية الديمقراطية الشعبية

RÉPUBLIQUE ALGERIENNE DEMOCRATIQUE ET POPULAIRE

Ministère de l'enseignement supérieur
et de la recherche scientifique
Université Chadli Bendjedid
El Tarf



وزارة التعليم العالي والبحث العلمي
جامعة الشاذلي بن جديد
الطارف

Faculté des Sciences de la Nature et de la Vie
Département des Sciences Agronomiques

جامعة الشاذلي بن جديد
UNIVERSITE CHADLI BENDJEDID

كلية علوم الطبيعة والحياة
قسم العلوم البيطرية



Projet de Fin d'Études

Présenté en vue de l'obtention du diplôme de Docteur Vétérinaire

Thème

**Etude bibliographique de la kératoconjunctivite
infectieuse bovine et son impact sur l'élevage en Algérie.**

Déposé en ligne le : 12/07/2021

Présenté par

Mlle Hammada ikhles Né (e) le : 07/01/1999 à SKIKDA

Mlle Hamami Faten Né (e) le : 08/01/1998 à EL TARF

Devant le jury

Président :	Dr. REZIG FETHEDDINE	MAA	UCBET
Examineur :	Dr. ATIA KHIEDDINE	MAA	UCBET
Promoteur :	Dr. BOUZID Riad	Pr	UCBET

Année universitaire 2020 - 2021

جامعة الشاذلي بن جديد الطارف ص.ب رقم 73 الطارف 36000-الجزائر BP : 73, El Tarf 36000 Algérie
الهاتف : +213 38 30 18 93 :+213 38 30 14 17 Fax : +213 38 30 09 43
<http://www.univ-eltarf.dz>

Remerciements

On remercie dieu le tout puissant de nous avoir donné la santé et la volonté d'entamer et de terminer ce mémoire.

*Ce travail ne serait pas aussi riche et n'aurait pas pu avoir le jour sans l'aide et l'encadrement de **Pr. BOUZID Riad**, nous le remercions pour la qualité de son Encadrement exceptionnel, pour sa patience, sa rigueur et sa disponibilité durant notre préparation de ce mémoire.*

*Notre remerciement s'adresse également à tous nos professeurs et spécialement **Dr. ATIA KHIEDDINE** et **Dr. REZIG FETHEDDINE** pour leurs générosités et la grande patience dont ils ont su faire preuve malgré leurs charges académiques et professionnelles.*

Nos profonds remerciements vont également à toutes les personnes qui nous ont aidés et soutenue de près ou de loin.

Dédicace

Je dédie ce modeste travail accompagné d'un profond d'amour :

A celle qui m'a arrosé de tendresse et d'espoir, A la source d'amour ma mère Djellal Selwa.

A mon support dans ma vie, qui m'a appris ma supporté et ma dirigé vers la gloire mon père Abd El_rezek.

A mes très chers frères Adem et Ahmed.

A ma adorable sœur Israa.

Que dieu les protège.

A la femme des sentiments fragiles ma chère grand_mère Tachouche Zina (Youma habibi) qui je souhaite une bonne santé.

A ma chère amie et ma binôme Hammada Ikhlas pour sa entente et sa sympathie.

A tout la famille Hamami, Djellal et Hammada.

A mes amis et amies Souad Sara Mabrouka Zahra Chahinez Kamillia Soulef Rania et Israa.

A tout mes amis de près ou de loin.

A tout qui sont absents sur les lignes mais présent dans le cœur.

A tout la promotion 5ème année vétérinaire El taref (2016_2021).

Faten

Ce mémoire de fin d'étude constitue l'aboutissement de mon parcours scolaire et universitaire, et l'annonce d'un nouveau chemin.

*Particulièrement en cette occasion je tiens à louer la patience et l'aide de mes parents **AHCIEN** et **Ouchtati Nora**, de mon frère **Mounir**, de mes soeurs **Hana Amel** et **Nada**, de mon neveu **Camil** et ma niece **Sophia**, et de ma binome **Hamami Faten** au cours de tout mon parcours.*

*Sans oublier mon animal de compagnie **Naya**.*

C'est à eux que je dédie ce travail.

Ikhles

TABLES DES MATIERES :

Résumé.....	VII.
Abstract.....	VIII.
ملخص.....	IX.
Liste des tableaux.....	X.
Liste des figures... ..	XI.
Liste des abréviations	XII.
PARTIE BIBLIOGRAPHIQUE... ..	XIII.
Introduction	1-2.
Chapitre I :	3.
Rappel anatomique sur le globe oculaire... ..	3-9.
Chapitre II :	10.
Généralité sur la keratocononctivite infectieuse bovine.....	10.
Historique.....	11-16.
Historique de l'espèce du genre <i>Moraxella</i>	16-18.
Définition.....	19.
Synonymes... ..	19.
Impact.....	19-20.
Chapitre III :.....	21.
Agent etiologique et pathogénie... ..	21.
classification.....	21.
Habitat	21.

Structure de génome.....	22.
Morphologie.....	22-23.
Caractères culturels.....	23-24.
Caractères biochimique.....	24.
Etiopathogénie.....	24-27.
Facteurs de virulence.....	27.
Type IV pili.....	28-29.
Hemolysine.....	29-31.
Diversité antigénique.....	31-32.
Immunité.....	33-34.
Facteurs prédisposant.....	34.
Chapitre IV :...	35.
Epidémiologie et Etude clinique.....	35.
Epidémiologie descriptives	35.
Répartition géographique.....	35.
Espèces affectés.....	35.
Epidémiologie analytique.....	35-36.
Source de bactérie.....	36.
Facteurs de sensibilités et de réceptivités.....	36.
Mode de contamination.....	36.
Epidémiologie synthétique.....	37.
Etude clinique de la kératoconjonctivite infectieuse bovine.....	37.
Les Symptômes.....	37-40.
Les Lésions.....	41.
Chapitre V.....	42.
Diagnostic, traitement, prophylaxie.....	42.

Diagnostic...	42.
Diagnostic différentiel	42-43.
Diagnostic de laboratoire.....	43-44.
Traitement	44.
Traitement curatifs... ..	45-46.
Traitement préventifs... ..	46.
Traitement chirurgicales... ..	46-47.
Prévention	47-48.
Conclusion	49.

Résumé

La kératoconjunctivite bovine est une atteinte de l'œil qui est la plupart de temps associée à une bactérie *Moraxella bovis*. D'autres agents (bactéries et virus) peuvent être aussi à l'origine de la maladie. Elle peut survenir chez les bovins de tout âge mais elle touche particulièrement les veaux. Elle peut entraîner une perte de productivité et donc des pertes économiques considérables car elle cause de l'inconfort chez l'animal, une perte de vision temporaire et une baisse de prise de nourriture.

Ce travail est une étude bibliographique de la kératoconjunctivite infectieuse bovine et son impact sur l'élevage bovin, dont l'objectif est de donner un aperçu plus approfondi de la maladie, de mettre plus de lumière sur son épidémiologie ainsi que l'évaluation de son impact économique.

Mots clés : Kératoconjunctivite, bovin, impact économique, Algérie

Année universitaire 2020 - 2021

ملخص

التهاب القرنية البقري هو هجوم للعين يرتبط غالبا بكتيريا موركسيلا بوفيس. عوامل أخرى (البكتيريا والفيروسات) يمكن أن تكون أيضا سبب المرض. يمكن أن تحدث في الماشية من أي عمر ، لكنها تؤثر بشكل خاص على العجول. يمكن أن يؤدي إلى فقدان الإنتاجية وبالتالي خسائر اقتصادية كبيرة لأنه يسبب عدم الراحة في الحيوان ، وفقدان مؤقت للرؤية وانخفاض في تناول الطعام

هذا العمل عبارة عن دراسة بيليوغرافية لالتهاب القرنية العقبي البقري وتأثيره على تربية الماشية ، والهدف منها هو تقديم نظرة أعمق إلى المرض ، لإلقاء مزيد من الضوء على وبائياته وتقييم حالته الوبائية. الأثر الاقتصادي

الكلمات المفتاحية: التهاب القرنية والملتحمة ، التأثير الاقتصادي ، الجزائر.

Année universitaire 2020 - 2021

Abstract

Bovine keratoconjunctivitis is an eye disease that is most often associated with *Moraxella bovis* bacteria. Other agents (bacteria and viruses) can also cause the disease. It can occur in cattle of all ages but it particularly affects calves. It can lead to a loss of productivity and therefore considerable economic losses because it causes discomfort in the animal, a temporary loss of vision and a decrease in food intake.

This work is a bibliographic study of bovine infectious keratoconjunctivitis and its impact on cattle breeding, the objective of which is to provide a more in-depth overview of the disease, to shed more light on its epidemiology and to assess its economic impact.

Keywords: Keratoconjunctivitis, bovine, economic impact, Algeria.

Année universitaire 2020 - 2021

LISTE DES TABLEAUX :

Titre des tableaux	page :
Tableau 01 : facteurs de virulence de Moraxella bovis... ..	31.
Tableau 02 : Le degré de la lésion	41.

Année universitaire 2020 - 2021

Listes des figures :

Titre des figures:	page :
Figure01 : comparaison du champ visuel des bovins et de félin	3.
Figure 02 : structure externe de l'œil des bovins.....	4.
Figure 03 : structure interne de l'œil des bovins.....	4.
Figure 04 : vache atteinte de la kératoconjunctivite infectieuse bovine	19.
Figure 05 : classification actuelle du genre <i>Moraxella</i>	21.
Source : https://link.springer.com/referencework/10.1007%2F0-387-30746-X .	
Figure 06 : <i>Moraxella bovis</i> coloré au bleu brillant coomasie	23.
Source : http://pandasthumb.org/archives/2009/11/moraxella-bovis.html .	
Figure 07 : pili de M.bovis colorés négativement.....	29.
Figure 08 : Décharge oculaire aqueuse Aspect gris de la cornée.....	38.
Source : NSW Agriculture, Australia, http://www.agirc.nsw.gov.au/reader/1093	
Figure 09 : Opacification et rougeur dues à la vascularisation périphérique	39.
Figure 10 : Apparence jaunâtre due à l'ulcération et à la fibrine.....	40.
Source : www.dpi.nsw.gov.au/primefact	
Figure 11 : la cicatrisation entraîne souvent des taches blanches bleutées	40.
Source : www.dpi.nsw.gov.au/primefact	
Figure 12 : injection bulbaire conjonctivale.....	45.
Source : http://www.vetmed.ucdavis.edu/vetext/INF-BE.html	
Figure 13 : un masque anti-poussière utilisé comme cache-œil.....	47.
Source: www.dpi.nsw.gov.au/primefact	

Année universitaire 2020 - 2021

Liste des abréviations :

IBK : kérato-conjonctivite infectieuse bovine.

PLP : film lacrymal précorné.

ADN : acide désoxyribonucléique.

MePhe : méthylphénylalanine.

RTX: repeat in the structural toxin.

TNF: tumor necrosis factor.

IL-1, 6 : interleukines -1, 6

LPS : lipopolysaccharide somatique.

MbxA : membrane externe

FlpA, B : protéine filamenteuse analogue a l'hémagglutinine.

TbpA, B; LbpA, B: tranferine et protéine de liaison à lactoferine.

IgA, IgM, IgG: immunoglobulines A, M, G.

UV: ultra- violet.

IBR: rhino trachéite infectieuse bovine.

BVD: diarrhée virale bovine.

FCM: fièvre catarrhale maligne.

Année universitaire 2020 - 2021

Partie bibliographique

Année universitaire 2020 - 2021

جامعة الشاذلي بن جديد الطارف ص.ب رقم 73 الطارف 36000-الجزائر
Téléphone : +213 38 30 09 43 Fax : +213 38 30 14 17 :+213 38 30 18 93 :الهاتف
<http://www.univ-eltarf.dz>

INTRODUCTION :

Avec le retour des beaux jours, les mouches font leur répartition, et avec elles, divers maladies dont elles sont les vecteurs. Parmi ces maladies la IBK ou kératoconjunctivite infectieuse bovine (IBK ou pink eye) due essentiellement à une bactérie *Moraxella bovis*.

IBK est une maladie contagieuse infectieuse qui produit des lésions dans la conjonctive et la cornée, pouvant compromettre d'autres structures oculaires provoquant une perte de la vision transitoire et/ou permanente de manière unilatérale ou bilatérale. Cette maladie cause beaucoup de douleur, car l'œil est un organe complexe de point de vue de son innervation.

Elle affecte le bien-être des animaux, en raison de son ingérence directe. Indirectement avec les libertés proposées par le Dr John Webster, animal malade ne peut exprimer un schéma de comportement normal, augmentant la peur et angoisse ayant des difficultés à accéder à l'eau et à la nourriture. [Cervieri et al.2010 ; Williams, 2010]. Les souffrances oculaires du bovin par rapport à celles des équidés ou des petits animaux ont moins d'importance pratique, mais il devrait recevoir la même attention en raison du bien-être des animaux et de perte de production que cela provoque. [Stober 2005].

Les producteurs effectuent des traitements oculaires à plusieurs reprises sans succès ; lorsque les vétérinaires sont appelés à traiter la maladie. On le retrouve dans le stade avancés [Alexander, 2010], pour cette raison, il est important de mener à bien un diagnostic et un traitement correct.

L'IBK est considérée comme l'une des maladies oculaires le plus important de bétail dans le monde entier [Lorenzo et Suarez, 1994 ; Zielenski et al.2007 ; Maggs et al.2009], apparaissant chez les veaux de tout âge sans différence significative de morbidité et de prévalence [Pugh et al.1979]. Cette maladie revêt une grande importance économique et produit des pertes, dans le développement corporel, dévaluation de l'animal, diminution de

Année universitaire 2020 - 2021

la production de viande et de lait. [Cobo et al.1984 ; Lorenzo et Suarez, 1994 ; Gellat, 2003 ; Cardozo et al...,2008], plus les dépenses générées en prévention, traitement et travail [Lorenzo et Suarez, 1994 ; Piscitelli et Zielenski ,1997 ; Fiorentino et al...,2001 ; Abdala et Canavesio, 2002 ; Rochedo et Gill, 2003 ; Odéon et all 2006 ; Cardoso, 2007 ; Gutierrez, 2007 ; Maggs et al., 2009].

Dans les pays comme l'Australie 1979 et Etats-Unis 1993 les pertes ont été estimées près de 22 et 150 Million de dollars par an respectivement pour les causes direct et indirect de cette maladie, environ 13\$par animal touchés. Un travail effectué à Argentine en 2009 indique que le coût de la santé pour traitement de l'IBK dans la reproduction et l'élevage coûtaient 16\$/tête alors que en hivers, 8\$/tête [Calvi et Braghi, 2010].

L'IBK est très contagieuse et se propage rapidement à une morbidité élevée proche de 80% [Gutierrez, 2007 ; Villa, 2010]. La prévalence est directement proportionnelle au pourcentage de moches faciales.

En 2006-2007, un travail de mise à jour à été effectué de la maladie en Argentine avec une incidence au printemps de 13.4%, été de 15%, Automne 10.9% et Hiver 12.8% [Turquieto et al...,2008].

Ce travail est une recherche bibliographique sur la kérato-conjonctivite infectieuse bovine dont l'objectif est de connaitre la maladie, son épidémiologie et son impact sur l'élevage bovin.

Année universitaire 2020 - 2021

CHAPITRE I : RAPPEL ANATOMIQUE SUR LE GLOBE OCCULAIRE

Les bovins ont un champ de vision horizontal jusqu'à 350° et une sphère de vision pratiquement complet autour de son corps ; lors de la présentation des yeux latéralisées cela permet d'avoir ce type de vision (Mattiello et al ; 1990, Maggs et al ; 2009). La figure 01 montre la disposition des yeux est un mécanisme de défense contre les prédateurs.

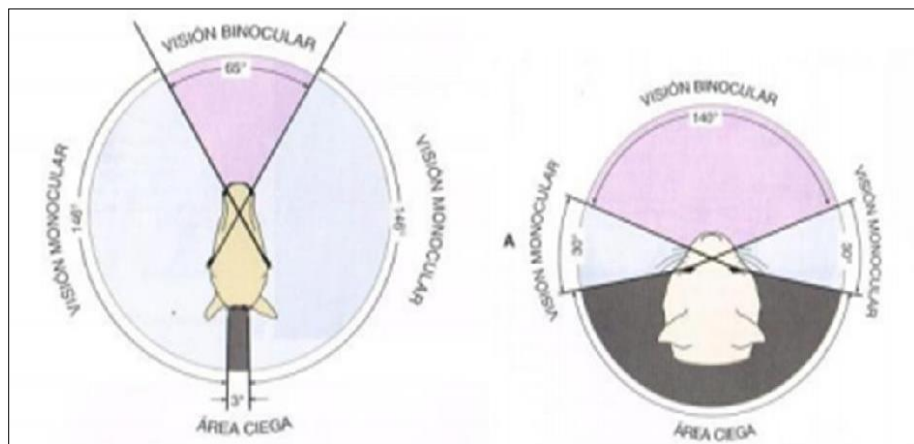


Figure 01 : Comparaison du champ visuel des bovins (poire) et de félin (prédateur).

Le bovin il a un champ binoculaire (65°) inférieur au félin (146°) et une zone aveugle la plus petite (3°) (Miller ,2009).

Année universitaire 2020 - 2021

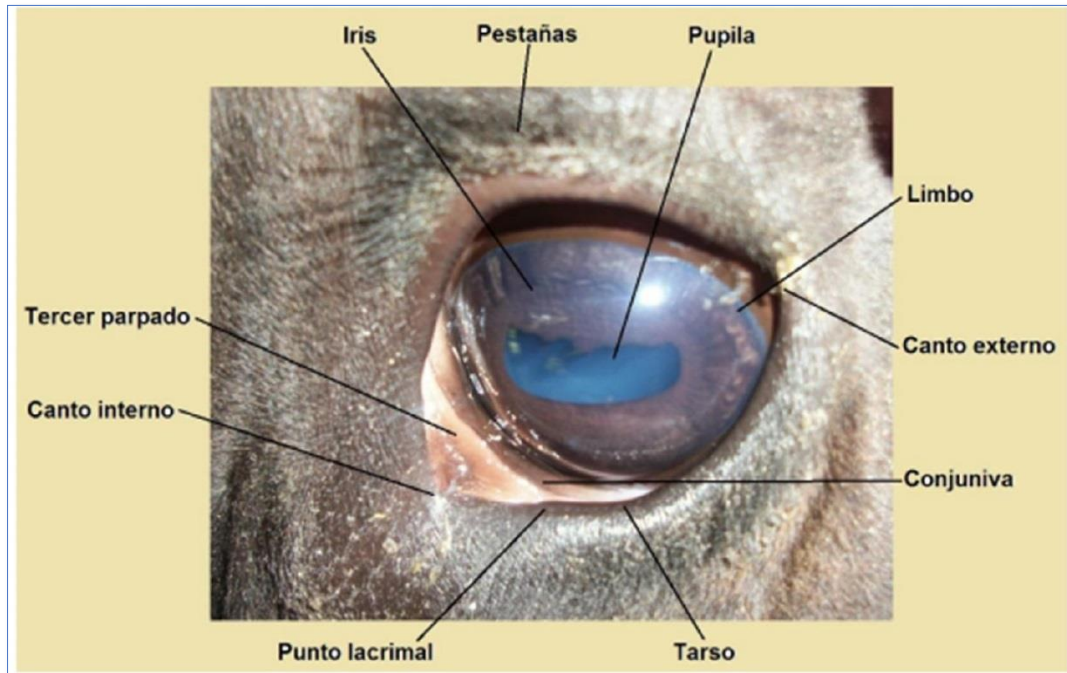


Figure 2 : Structure externe de l'œil des bovins.

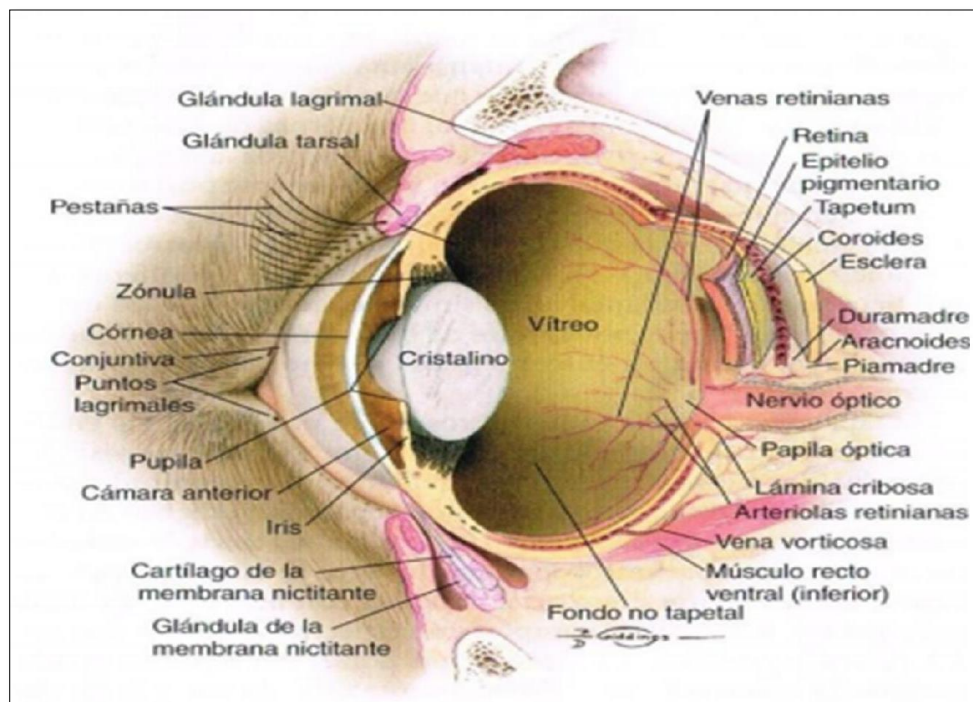


Figure 3 : Structure interne de l'œil des bovins.

Année universitaire 2020 - 2021

L'organe visuel est formé par le globe oculaire et ses structures accessoires (annexes), qui comprennent les muscles qui déplacent le globe oculaire, les paupières, la conjonctive, l'appareil lacrymal, la péri-orbite et le fascia bulbaire.

L'œil est logé dans l'orbite, formée par les os suivants : frontal, lacrymal, bulla lacrymal, zygomatique, sphénoïde et temporal (Gloobe ; 1989).

Il a des muscles extra oculaires qui contrôlent les mouvements du globe oculaire. Les muscles extra oculaires sont :

- Droit supérieur (dorsal), dont la fonction est d'élever l'œil, innervé par le nerf oculomoteur (paire crânienne III).
- Droit inférieur (ventral) : déprime le globe oculaire, innervé par le nerf oculomoteur III.
- Le droit médial : tourne le ballon en direction nasale, innervé par le nerf oculomoteur III.
- Le rictus latéral : met le ballon en temporal, innervé par le nerf abdecens (paire crânienne VI).
- Supérieur oblique (dorsal) : tourne le nerf vers le globe oculaire, innervé par le nerf tronculaire (paire crânienne VI).
- La partie inférieure oblique (ventral) : fait passer le globe oculaire au temporal, innervé par le nerf oculomoteur (paire crânienne III).
- Le rétracteur bulbaire : rétracte le ballon, innervé par le nerf abdecens (nerf crânien VI).

L'œil est constitué de trois paupières supérieures, inférieures et tierces ou membrane nictitant. Le muscle orbiculaire est dans la paupière supérieure et inférieure est innervé par le nerf palpébral, une branche du visage (paire crânienne VII).

La paupière supérieure présente le muscle élévateur de la palpébrale, elle

Année universitaire 2020 - 2021

innervé par le nerf oculomoteur (paire crânienne III). Les ongles sont situés sur la surface extérieure du bord palpébral, chaque bride présente deux glandes glande de Moll (sueur modifiée) et Zeiss (glandes sébacées rudimentaires). Les glandes tarsien ou Meibomian sont incrustés dans la plaque de tarse sont de type sébacées, leur orifices sont reconnus sur la marge palpébrale et sa sécrétion est abondante dans les phospholipides.

Les fonctions des paupières supérieures et inférieures sont les suivantes protéger les structures internes et contre les traumatismes distribuer le film lacrymal précorné (PLP), réduire l'évaporation. Déchirez et pompez les larmes dans le canal nasolacrymal.

La troisième paupière est une structure de protection, mobile situé entre la cornée et la paupière inférieure, dans la partie nasale du sac conjonctival inférieur. Il se compose de les parties suivantes ; squelette cartilagineux en forme de "T", glande de la troisième paupière, couverture conjonctivale et follicules lymphoïdes des superficiels à la surface bulbaire. Les fonctions sont distribués le PLP, protéger la cornée, en particulier chez les animaux de paître quand ils baissent la tête et produisent la sécrétion de séromocoïdes. Le PLP est essentiel au maintien de l'intégrité du globe oculaire. Il est composé par la sécrétion des glandes de Meibomius qui forment la couche phospholipidique externe ; la sécrétion de la glande lacrymale principale aqueuse et la sécrétion de mucopolysaccharides produit par les cellules caliciformes de la conjonctive qui forment la couche interne.

La conjonctive la muqueuse oculaire, c'est la plus exposé du corps. Il s'étend de paupière, couvre la partie antérieure du globe oculaire de la région adjacente aux limbes Scléaux corniques. Il est composé de l'épithélium cylindrique non kératinisé avec des cellules Goblet sécrétant de la mucine, important pour l'adhérence du PLP à la cornée. L'irrigation provient des arcades périphériques et marginales des paupières et des artères ciliaires antérieures.

Année universitaire 2020 - 2021

La tunique externe de l'œil est constituée de la sclérotique opaque et de la cornée antérieure transparente. La zone de transition entre la cornée et la sclérotique est appelé limbe.

La sclérotique est la plus grande partie de la tunique fibreuse de l'œil, composé de fibre de collagènes et de fibroblastes. Il a à trois couches : l'épi sclère, la propre sclérotique et la lame fusca II. Il a des canaux par les quels les nerfs et les vaisseaux sanguins passent, ceux-ci fournissent des voies par les quelles certaines maladies accèdent au quittent le globe oculaire.

La cornée est composée de cinq couches : PLP, épithélium et sa membrane basale (membrane de Bowman), stroma, membrane de Descement et endothélium. C'est avasculaire, reçoit la nutrition par les capillaires des limbes, l'humeur aqueuse et des larmes.

L'uvée est la structure vasculaire et pigmenté du globe oculaire, formé par l'iris, corps ciliaire et choroïdes.

L'iris contrôle la quantité de la lumière qui pénètre dans l'œil en faisant varier la taille de la pupille, pour cette fonction il a deux muscles, le constricteur pupillaire avec innervation parasympathique et le dilatateur avec innervation sympathique. L'iris et le corps vitré sont appelés l'uvée antérieur. Contraction musculaire ciliaire permet l'augmentation de l'angle irido-cornéen favorisant ainsi le drainage de l'humeur aqueux, détente les zonales de la lentille en modifiant la forme et en permettant la vision proche.

La choroïde forme la partie postérieure de l'uvée. En antérieur, elle rejoint le corps ciliaire et il est situé en arrière entre la rétine et la sclérotique. L'uvée (l'iris, corps ciliaire et choroïde) reçoit une alimentation artérielle des artères ciliaires postérieures courtes, des artères postérieures longues et précédentes.

Année universitaire 2020 - 2021

L'humeur aqueuse est produite par l'épithélium qui recouvre le corps ciliaire. Il a formé des processus passifs (diffusion ou ultrafiltration) et des actifs (transport sélectif contre in gradient de concentration). Occupe le compartiment d'eau, la caméra antérieure entre l'iris et la cornée ; la chambre postérieure entre la surface antérieure de la cristallin et l'iris postérieur. la circulation de celui-ci est de la chambre arrière passant de la pupille à la chambre antérieure, en cela les valeurs approximer ceux mesuré dans le plasma. Le drainage de l'humeur aqueuse se produit à par deux voies, l'angle uvéo-scléral et irido- cornéen. Il est responsable de la tonométrie du globe oculaire et nourrit les structures avasculaires, la barrière du sang. Humeur aqueuse limite l'entrée de nombreuses substances, y compris les médicaments.

La lentille est une lentille transparente, biconvexe et avasculaire. Il a la surface antérieure plus plate que la postérieure. Il est tenu à l'équateur par les zonales de Zinne ou ligaments de suspensions au corps ciliaire. La tension dans ces fibres, change la courbure de la lentille. Ce phénomène d'accommodation permet d'avoir les objets proches.

Le vitré est un hydrogel élastique transparent qui occupe près de 80% du volume oculaire, composé à 99% d'eau, de fibrilles de collagènes, d'hyalocytes et d'acide hyalorinique.

La rétine est l'organe nerveux qui, grâce aux photorécepteurs, est capable de transformer les impulsions lumineuses en produit clinqués et enfin en les transférant électriquement par le nerf optique au cortex occipital visuel.

L'œil est innervé par :

- Le nerf optique (paire crânienne II) et les méninges partent du globe oculaire, passant à travers le cône formé par le muscle rétracteur, à travers le canal optique jusqu'à chiasma optique. La dure mère qui recouvre le nerf est continue avec les couches externes de la sclérotique.

Année universitaire 2020 - 2021

Le nerf optique est constitué de la confluence des axones des cellules ganglionnaires, dont les corps cellulaires se trouvent dans la rétine.

- Nerf oculomoteur (paire crânienne III) le noyau de ce nerf est situé dans le tronc cérébral et innervant les différents muscles extra oculaires d'origine mésodermique (droit ventral, levée dorsale et médiale, oblique inférieure et paupière supérieure). Le nerf il porte également des fibres parasympathiques qui atteignent les muscles du sphincter, élevée et ciliaire. Par conséquent, la paire III à des fibres motrices pour les muscles stries extracellulaire d'origine mésodermique et fibres parasympathiques aux muscles lisses de l'iris et du corps ciliaire d'origine neuroectodermique. Ce nerf quitte le tronc cérébral et pénètre dans l'orbite à travers les fissures orbitales et dans l'orbite est divisée en branches dorsales et ventrales.
- Nerf tronculaire (nerf crânien IV) laisse le tronc cérébral à la surface dorsale et se prolonge latéralement à la tente du cervelet à la fissure orbitale. Il traverse la fissure avec le nerf oculomoteur et la branche ophtalmique du tri jumeau. La paire IV ne fait qu'innerver le muscle oblique dorsal.
- Nerf tri jumeau (nerf crânien V) il a des racines motrices et sensorielles. Ils se déplacent dans une grosse commune à travers l'os pétro sal temporal, jusqu'à ce que le ganglion ophtalmique, maxillaire et mandibulaire.
- Nerf abdecens (nerf crânien VI) quitte la surface ventrale bulbe, la moelle épinière et traverse la traversée avant du mur des sinus caverneux. La fissure orbitale pour entrer dans l'orbite et innerver les muscles rétracteurs oculaires.
- Nerf faciaux (nerf crânien VII) contient des fibres motrices somatiques et organe parasympathique qui innervent l'orbiculaire oculaire, le rétracteur angulaire et à la glande lacrymale. Les noyaux de fibres motrices et parasympathiques ils sont indépendantes mais se retrouvent tous les deux dans la médulla oblongue [sletter, 2004].

Année universitaire 2020 - 2021

CHAPITRE II : GENERALITES SUR LA KERATOCONJONCTIVITE INFECTIEUSE BOVINE

Historique

La kératoconjunctivite infectieuse a été signalée pour la première fois en Amérique du Nord, il y a environ 80 ans. Sa présence a depuis été signalée en Afrique, Asie, Australie, Europe et Amérique du Sud.

La première réimpression d'une kératite contagieuse a été faite par Billings en 1889 qui a décrit la maladie telle qu'elle s'était produite chez les bovins laitiers dans les environs de Lincoln, Nebraska pendant l'été et l'automne de l'année 1888. Il a déclaré que ce n'était pas une nouvelle maladie et qu'elle était probablement survenue aux États-Unis. Il a noté la présence de bacilles minces et courts aux extrémités arrondies dans certaines parties de la cornée, mais il n'a pas réussi à reproduire la maladie en transférant l'organisme des yeux des bovins malades aux yeux des bovins sains. Il a également été incapable de produire la maladie dans l'œil des lapins. Billings n'a pas caractérisé davantage ces organismes.

Poels en 1917 rapporte un article, traduit par Koppeyney et Ward, selon lequel l'agent étiologique de la kératite bovine en Hollande était *Bacillus pyogenes*. Il n'a pas pu reproduire la maladie en inoculant la cornée avec *Bacillus pyogenes*, mais il a reproduit un cas typique de kératite par injection de l'agent étiologique d'IBK.

Probablement le premier signalement d'IBK attribuable en partie à *M. bovis*, a été fait par Mitter qui, en 1915, a signalé l'isolement d'un diplobacille d'une rupture de kératite au Bengale. Il a identifié l'organisme comme le bacille du Morax-Axenfeld.

Allen en 1919 a rapporté une rupture d'infections kératite au Canada. En coloration, il a démontré des frottis indirects de diplobacilles courts, épais et Gram négatifs provenant d'animaux infectés aux yeux. Il a pu transférer du matériel d'un œil malade à un œil normal sains et il a reproduit la maladie. Ses tentatives d'isolement des bacilles sur gélose ont

Année universitaire 2020 - 2021

échoué, mais dans les travaux ultérieurs, la gélose sérique de Loeffler a été utilisée et des bacilles pléomorphes, se produisant presque toujours en paires, ont été isolés. Il a échoué à reproduire IBK avec une culture pure de l'organisme nouvellement isolée.

En 1923, Jones et Little ont signalé l'isolement d'un diplobacillus Gram négatif chez des bovins atteints de kératite infectieuse. Ils ont reproduit la maladie en laissant tomber une culture pure du bacille dans les yeux d'animaux sensibles. Dans la caractérisation de la maladie produite, Jones et Little ont rapporté qu'elle était caractérisée par une apparition soudaine, une photophobie marquée et une altération de la vision. Le larmolement était excessif et accompagnée d'un écoulement jaune considérable, particulièrement au canthus médial qui s'étendait vers le bas sur le visage. La conjonctive était d'un rouge vif. On a injecté des vases sanguins du globe oculaire et des conjonctives. Dans quelques cas, des ulcères irréguliers ont été observés sur la cornée, dans certains cas, il y avait une opacité cornéenne étendue. Jones et Little ont également décrit les caractéristiques culturelles et biochimiques de leur organisme.

Jones et Little en 1924 ont fait rapport sur le traitement et la transmission de l'ophtalmie infectieuse. Dans leurs expériences, ils n'ont pas réussi à établir que la maladie pouvait être transmise par les mouches, mais ils ont suggéré que les méthodes employées étaient fautives. Ils ont découvert que le diplo-bacille caractéristique était rapidement détruit dans le tube digestif des mouches et que l'organisme ne vivait que 3 heures sur les surfaces externes. Il est intéressant de noter que Steve et Lilly ont découvert en 1965 que la bactérie *M. bovis* ; (a) peut rester viable dans les environs de la mouche (*Musca autumnalis*) jusqu'à 3 jours ; (b) *M. bovis* a été facilement récupéré de l'exsudat des yeux infectés ; (c) *M. bovis* a été facilement récupéré sur les ailes et les pattes des mouches du visage jusqu'à 3 jours après exposition à des cultures de laboratoire ; d) la bactérie est apparemment rapidement détruite dans le tube digestif de la mouche du visage ; et (e) *M. bovis* a été retrouvé sur des mouches élevées en laboratoire exposées à des exsudats lacrymaux sur des bovins infectés dans le champ. Steve et Lilly, tout comme Jones et Little, ont laissé entendre que, puisque la mouche se nourrit de façon persistante autour des yeux du bétail, leurs constatations

Année universitaire 2020 - 2021

Tendent à l'incriminer comme porteur potentiel et contribuent donc à la propagation de l'IBK.

Reid et Anigstein ont étudié la kératite le long de la côte du golfe du Texas à l'été 1944. Ils ont démontré la nature contagieuse de la maladie. Aucune difficulté n'a été rencontrée pour transmettre la maladie d'un animal infecté à un animal sensible en frottant l'exsudat de l'œil infecté dans les conjonctives d'un autre veau. Ils ont également constaté que l'exsudat nasal était aussi virulent pour les animaux sensibles que l'exsudat oculaire. Ils ont isolé un organisme identifié comme étant *M. bovis* à partir de cas de kératoconjunctivite par gélose sanguine et sur la base de la morphologie, ainsi que des caractéristiques génétiques culturelles et pathogènes, ils ont conclu qu'il était identique au diplobacillus de Jones et Little.

Baldwin a rapporté en 1945 qu'il avait trouvé *M.bovis* en 93 sur 112 yeux infectés de bovins et a été capable d'induire un indiscernable de la kératite infectieuse chez l'un ou les deux yeux de 12 des 15 animaux à l'aide de cultures de *M.bovis* inoculées dans le sac conjonctival. Il n'a pas semblé nécessaire de blesser la cornée et les conjonctives pour induire une infection. Il a découvert que les souris, les moutons, les cobayes et les lapins n'étaient pas sensibles à *M. bovis*.

Farley et al en 1950 ont fait état d'une enquête dans laquelle ils ont utilisé 3 isolants de *M. bovis* fournis par Baldwin ainsi que *M.bovis* isolés à partir de cas actifs sur le terrain d'IBK. En utilisant des cultures de bouillon de l'organisme, ils n'ont pas produit de maladie chez les bovins sensibles (34 têtes exposées aux souches fournies par Baldwin et 5 têtes exposées aux isolants des troupeaux de grandes cultures). Les lapins et les cobayes n'ont pas non plus développé d'yeux malades à la suite de nombreuses expositions au *M.bovis*.

Watt en 1951 a décrit un foyer de kératite bovine en Ecosse dans lequel il a isolé un organisme identique à *M. bovis* chez 4 animaux. Il s'agissait du premier signalement de *M. bovis* en Grande-Bretagne. Toutefois, plusieurs cas de kératite infectieuse ont été signalés. Il s'agit notamment de Brown qui, en 1934, a décrit une " ophtalmie contagieuse " correspondant cliniquement à la kératite décrite par Allen au Canada ; aucun agent

Année universitaire 2020 - 2021

étiologique n'a été identifié dans le rapport Brown.

Blakemore en 1947 a démontré des corps d'inclusion dans deux foyers de kératoconjunctivite chez des bovins. Les corps d'inclusion étaient similaires aux corps rickettsiaux décrits par Coles en Afrique du Sud.

Jackson en 1953 a rapporté que les caractéristiques de *M. bovis* et le syndrome clinique produit par *M. bovis* isolé à partir de bovins au Texas ressemblaient à ceux décrits par d'autres travailleurs, malgré le fait qu'il a rapporté que *M. bovis* était très exigeant dans ses exigences de croissance et devait avoir les facteurs X et V pour une croissance maximale. Il est important de noter qu'étant donné que *M. bovis* se dissocie facilement des types virulents lisses et des types avirulents bruts, il faut observer de près toutes les cultures avant de tenter une inoculation ou une anti production expérimentale.

Gallagher en 1954 a signalé l'isolement de *M. bovis* des yeux malades de bovins en Australie. Les caractéristiques culturelles et morphologiques de son organisme ne différaient pas de celles décrites par les travailleurs précédents. Il a utilisé *M. bovis* récemment isolé qui a été encapsulé et en phase lisse pour inoculer 4 veaux et reproduire la maladie en 3 jours. Il a signalé que les bovins peuvent héberger *M. bovis* dans leur pendant au moins 139 jours. Il a suggéré que les animaux qui se sont rétablis de l'ophtalmie, mais qui abritent encore l'organisme, sont probablement la plus grande source de contagion pour les bovins sensibles.

Faull et Hawksley en 1954 ont signalé sept éclosions de kératite infectieuse chez des bovins en Grande-Bretagne. L'organisme isolé ne différait pas des souches isolées par d'autres travailleurs. De plus, Faull et Hawksley ont signalé que leur *M. bovis* était catalase positive.

En 1954, Formston a signalé l'apparition de cinq foyers de kératite infectieuse chez des bovins en Grande-Bretagne en 1952 et 1953, au cours desquels un organisme identifié comme *M. bovis* a été isolé. Ils ont noté que la maladie semblait être la plus active pendant les mois d'été, surtout si le temps était chaud et humide.

Année universitaire 2020 - 2021

Ahmed et Rao en 1956 ont signalé des manifestations cliniques de kérato-conjonctivite infectieuse dans 134 cas dans le district de Parbhani, en Inde, chez des bovins et des buffles. *Moraxella bovis* a été retrouvé dans les yeux de bovins. Ceci, selon ces auteurs, représentait les premiers cas de kérato-conjonctivite infectieuse signalés en Inde (note Mitter non sur pied).

En 1957, Seth et Chandrasekariah en Inde ont rapporté des études sur IBK dans lesquelles ils ont décrit les caractéristiques morphologiques, culturelles et biochimiques de *M.bovis* ainsi que son pouvoir pathogène sur les animaux de laboratoire et le bétail. Leur description de *M.bovis* ne diffère pas de celle des autres enquêteurs (17, 49, 96, 184). Benson et Grumbles en 1960 ont rapporté une étude dans laquelle *M.bovis* a été isolé à partir de sécrétions lacrymales de 90% (66 isolations ont été faites à partir de 73 animaux dans 15 troupeaux) de bovins avec, cas cliniques de kératoconjonctivite infectieuse, *Moraxella bovis* a également été retrouvé à partir de sécrétions nasales chez 3 animaux. Une kératoconjonctivite infectieuse a été produite expérimentalement chez 43 des 59 veaux vaccinés par trois méthodes.

Henson et Grumbles dans 1960 ont également rapporté une étude sur la sensibilité des animaux de laboratoire à *M.bovis*. Ils ont exposé des œufs de poule embryonnaires, des poussins d'un jour, des rats sevrés, des lapins, des cobayes et des souris en les injectant par diverses voies en utilisant des organismes cultivés sur gélose dans des embryons de poule et des milieux liquides. Des embryons de poulet ont été tués par inoculation intraveineuse, intra péritonéale et intracérébrale des cultures. Une dermonécrose et une ophtalmie ont été observées chez des lapins ayant reçu une injection intradermique et intraoculaire de cultures viables.

Henson et Grumbles ont également signalé en 1960 la présence de toxines dans des cultures de *M bovis*. Ils ont signalé que *M.bovis* produisait 2 toxines, une toxine hémolytique et une toxine dermo-nécrotique. La toxine hémolytique semblait être une substance très labiles que l'on croyait étroitement liée à la cellule bactérienne, dépendante de sa viabilité et

Année universitaire 2020 - 2021

inséparable de celle-ci. La toxine dermonécrotique était stable à la chaleur à 56 C pendant 24 heures et à d'autres traitements. Ils ont suggéré que la dermonécrotoxine a une nature non spécifique et que sa stabilité et son emplacement indiquent une similarité avec les toxines d'autres bactéries Gram négatif.

Adinarayanan et Singh ont signalé en 1961 qu'ils avaient isolé 40 souches de *M. bovis* à partir de cas cliniques d'IBK conformes à la description de *M. bovis* dans le Bergey's Manual (31). Deux vaches et trois buffles étaient des porteurs sains de l'organisme. Ces chercheurs ont pu produire la maladie chez 1 veau sur 4 en utilisant une culture pure de *M. bovis*.

En 1962, Calcarami et Witt ont rendu compte d'une étude réalisée en Argentine. Ils ont isolé un organisme à partir d'une majorité de cas de kératoconjonctivite infectieuse dont les caractéristiques étaient identiques à celles prescrites pour *M. bovis*.

Griffin et al ainsi que Glesson en 1965 ont signalé une épidémie de kérato-conjonctivite infectieuse chez des bovins au Nigeria, en Afrique de l'Ouest, où le rôle de *M. bovis* était peu concluant. Parmi les 55 cas de la maladie, ils ont observé 29 cas de kératite et 26 de kératoconjonctivite. Des diplobacilli hémolytiques et non hémolytiques ont été isolés, mais l'organisme hémolytique a ensuite été identifié comme étant *M. bovis*.

Hughes et al dans 1965 ont rapporté la production expérimentale d'IBK par inoculation de *M. bovis* en même temps que l'irradiation quotidienne des lampes solaires au mercure. Les auteurs ont proposé que le rayonnement ultraviolet de la lampe solaire ait un effet bénéfique sur l'infection à *M. bovis* dans l'œil des bovins. La maladie provoquée par l'irradiation des lampes solaires au mercure et par *M. bovis* n'a pas pu être distinguée des cas sur le terrain d'IBK.

Pugh et al en 1966 ont signalé l'isolement et la caractérisation de *M. bovis*. Ils ont fait une comparaison culturelle entre les souches de *M. bovis* de laboratoire et de terrain ainsi qu'entre les souches de *Moraxella liquefaciens*. *Moraxella non liquefaciens*. Ils ont également comparé *M. bovis* avec des diplocoques non identifiés isolés de bovins atteints de

Année universitaire 2020 - 2021

kératoconjunctivite infectieuse. Bien qu'il ait été constaté que ces organismes présentaient des caractéristiques générales très similaires, ils pouvaient être distingués les uns des autres sans difficulté. Plus tard, Hughes et al n'ont pu trouver aucune différence dans la pathogénicité de ces souches pour le bétail. Pugh et ses collaborateurs ont également signalé la présence de souches hémolytiques et non hémolytiques de *M. bovis*.

Plus tard, Pugh et Hughes en 1968 ont pu établir une corrélation entre la capacité hémolytique de *M. bovis* et sa capacité à produire des maladies. Ils ont également décrit des cas où *M. bovis* non hémolytique s'est transformé en *M. bovis* hémolytique et vice versa.

Histoire de l'espèce du genre *Moraxella* :

L'histoire de *Moraxella bovis* est intimement liée à celle de *Moraxellae* similaires récupérées de source humaine. La première espèce de *Moraxella* décrite était le bacille de Morax-Axenfeld qui est responsable de conjonctivite angulaire subaiguë ou aiguë chez l'homme et a été décrite indépendamment par Morax en 1896 et Axenfeld en 1897.

En 1900 Eyre a mené une étude clinique et bactériologique sur la conjonctivite et sa cause et suggéré le nom bacillus Lacunatus pour l'organisme. Il a suggéré ce nom en raison d'une dépression semblable à une fosse produite sur la surface d'une gélose au sérum sanguin inspectée. Plus tard en 1942, Oag a discuté des propriétés biologiques de cet organisme.

En 1898 Petit a décrit un organisme, qui était très semblable au bacille de Morax-Axenfeld, isolé de l'œil d'un patient atteint du syndrome de l'ulcère. Cet organisme est d'abord connu sous le nom de bacille de Petit, puis *Diplobacillus liquefaciens* Petit car en plus du sérum il contient également de la gélatine liquéfiée.

Plus récemment, Oeding a rapporté une étude sur *Diplobacillus liquefaciens* Petit, isolé chez un patient atteint d'un ulcère de la cornée, dans laquelle il a donné une description de la classification des diplobacilles.

Année universitaire 2020 - 2021

En 1916, Scarlett a décrit deux organismes : l'un qu'il a décrit comme étant des bacillus duplex non liquefaciens identiques aux bacillus liquefaciens mais non protéolytiques et les autres bacillus duplex Josephi qui ont été isolé chez un patient (Joseph) avec un ulcère cornéen. Ce dernier organisme était similaire à tous égards au bacille Morax-Axenfeld, à part le fait qu'il était Gram positif, aucune relation antigénique entre Diplobacillus non liquefaciens Scarlett et le Diplobacillus de Morax-Axenfeld ou le bacille de Petit ne pouvait être démontrée.

La position générique de ces diplobacilles non mobiles isolés de la maladie oculaire humaine est restée obscure jusqu'en 1917, date à laquelle le bacillus lacunatus a été inclus dans le genre Haemophilus, récemment créé par un Comité de Bactériologistes Américains dans le cadre d'une révision nomenclaturale générale des bactéries. Le type d'espèce choisi pour le genre Haemophilus était Haemophilus influenza. Ce traitement taxonomique a été adopté et maintenu dans les quatre premières éditions de Bergy's Manuel of Determinative Bacteriology.

Allen en 1919, a rapporté les découvertes de diplobacillus gram négatif dans la décharge oculaire de bovins atteints d'ophtalmie qui ressemblait à des *Haemophilus liquefaciens* dans ses caractéristiques culturelles. Plus tard Jones et Little ont isolé un organisme des yeux malades du bétail en 1923. L'organisme était hémolytique gram négatif et similaire au bacille de Morax-Axenfeld ainsi qu'au bacille de Petit dans ses caractéristiques culturelles. Cet organisme isolé par Jones et Little a été classé par Hurd et al comme *Haemophilus bovis*, puis placé par Lwoff dans le genre Moraxella.

Lwoff en 1939, a créé un nouveau genre pour certaines des espèces gram négatives de diplobacilles précédemment attribuées au genre Haemophilus. Lwoff pensait que ces organismes (Moraxellae) devraient être séparés des Hémophiles, car leur espèce ne ressemblait pas aux Hémophiles sur le plan morphologique et ne nécessitait pas d'hématine ou de phosphopyridinenucléotide comme facteurs de croissance. Le genre créé par Lwoff comprenait les organismes Morax-Axenfeld bacillus (*Moraxella lacunatus*), *Moraxella duplex*

Année universitaire 2020 - 2021

liquefaciens (Petit 1900), Moraxella duplex non liquefaciens (Scarlett 1916) et Moraxella duplex des bovidés (Jones et Little 1923).

Année universitaire 2020 - 2021

Définition :

Kérato-conjonctivite infectieuse bovine (KCIB ou IBK) est une maladie infectieuse, très contagieuse et débilitante qui se manifeste par une kérato-conjonctivite d'intensité variable affectant les bovins (figure 04). Il s'agit en définitive de l'inflammation de la muqueuse qui recouvre l'œil, y compris l'orbite et la face interne des paupières.

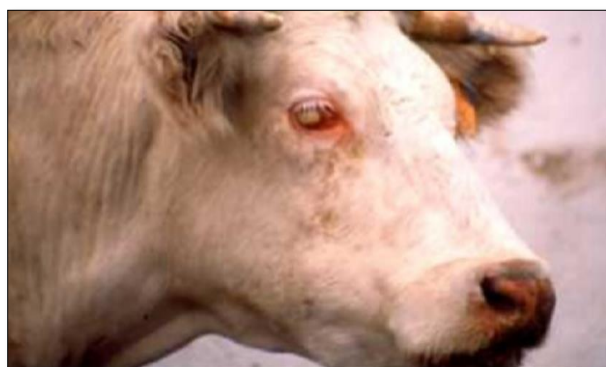

Figure 4 : Vache atteinte de kératoconjunctivite infectieuse bovine.

Elle touche essentiellement les veaux qui peuvent conduire à une Perte de la vision dans les cas extrêmes. Survenant en généralement l'été au pâturage dû à des agents infectieux viraux et bactériens dans la nature exacte est mal connu. Elle est causée principalement par la bactérie *Moraxella bovis* (*M. bovis*).

Synonymes :

L'IBK est connue sous le nom d'œil rose (pink eye), œil de new Forest, maladies des yeux, la kératite épizootique, ophtalmie infectieuse.

Impact économique :

Bien que IBK ne soit pas mortelle, elle a des conséquences économique importantes due a

Année universitaire 2020 - 2021

la :

- Diminution du gain de poids.
- Augmentation du coût de traitement et de remises sur le marché dues à une défiguration des yeux et de la cécité.
- Diminution de production de lait.
- Aux coûts supplémentaires liée au traitement et au temps additionnel passé avec les animaux affectés et à la dévalorisation des animaux ou des carcasses dont l'aspect est altéré.

Année universitaire 2020 - 2021

Chapitre III : AGENT ETIOLOGIQUE & PATHOGENIE

Classification

La délimitation taxonomique exacte du genre *M.bovis* dans l'édition de 1984 du Manuel de bactériologie systématique de Bergy (Bergy's Manuel of Systematic Bacteriology), le genre *Moraxella* est constitué de deux sous-genres *Moraxella* et *Branhamella* dans la famille des *Neisseriaceae*. Des travaux plus récents basés sur des études d'hybridation ADN-RNR et des analyses 16s ont indiqué que la *Moraxella* ne fait pas partie de la famille des *Neisseriaceae* et il est convenu que *Moraxella*, *Branhamella* et autres "faux *Neisseria*" appartiennent à la même famille. *Roussau et al.1991* ont proposé *Moraxellaceae* comme nom de famille. La nomenclature acceptée dans la dernière édition de Byrgy's Manuel présente la famille des *Moraxellaceae* avec 3 genres.

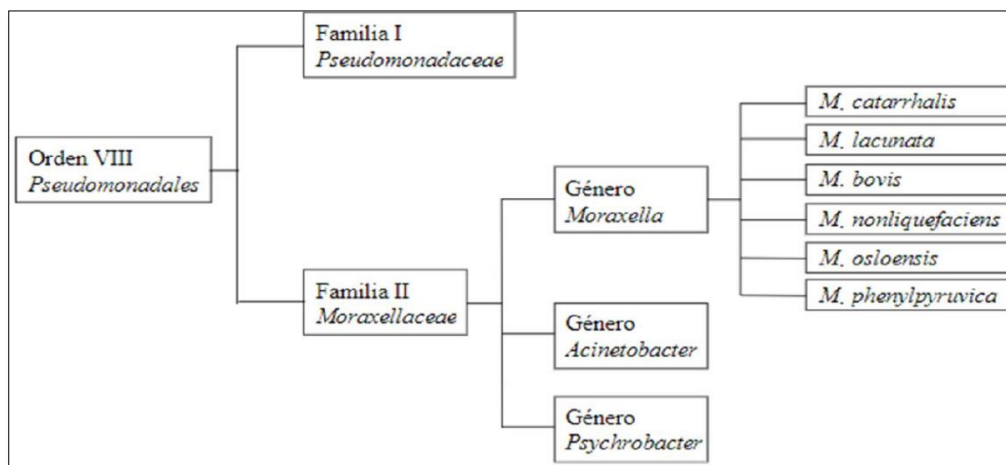


Figure 05 : présentes classifications actuelles de genre Morexella

<https://link.springer.com/referencework/10.1007%2F0-387-30746-X>

Habitat :

Moraxella bovis se trouve sur les muqueuses, cette agent pathogène aérobie non symbiotique préfère l'habitat hôte humide de la surface oculaire et de scalaire bovin, ainsi

Année universitaire 2020 - 2021

qu'entre l'interface de la boîte de pétri et la couche d'agar en laboratoire.

M.bovis peut survivre pendant 2 à 3 jours dans les glandes salivaires et la surface des mouches.

Structure du génome:

Moraxella bovis a un ADN circulaire. La séquence du génome de l'ADN de la souche bactérienne *Moraxella bovis* Epp 63 a été ou est encore en cours de détermination avec 361 contigs lus à l'aide de l'analyse de la méthode de Sanger. La plus grande taille d'ADN contigu (contig N 50) est de 15826pb.

Morphologie :

Bâtonnet à gram négatif, de forme et disposition variable (0.5-1.5x2.0µm). Encapsulé, les cellules sont souvent fimbriées et présentent une "motilité en contraction".

Moraxella bovis est un coccobacille Gram négatif. Bactérie autonome non motile, dépourvue du flagelle et des quantités variables de pili. *Moraxella bovis* est capable d'utiliser la morphologie coloniale comme moyen de s'adapter aux changements environnementaux. Les colonies peuvent permettre entre les morphologies corrodant l'étalement (SC) et (N). Le type de la colonie le plus virulent et commun est celui de la forme SC qui se développe dans un disque plat cylindrique de quelques bactéries d'épaisseur. Des études montrent que la perforation de la gélose pendant la plantation permet aux bactéries de s'adapter et de croître à l'interface entre la boîte de pétri et la gélose en fonction de la vitesse de croissance.

La figure 06 Photographié et coloré en bleu brillant Coomassie, par John C. McMichael, chercheur de *M.bovis*, qui a découvert qu'en perforant des plaques de gélose lors de la culture de plantation, les bactéries peuvent se développer en grandes colonies plates entre la boîte de Petri et la gélose. McMichael, John C. *Moraxella Bovis* - L'évolution dans une boîte de Petri. Photographie.

Année universitaire 2020 - 2021

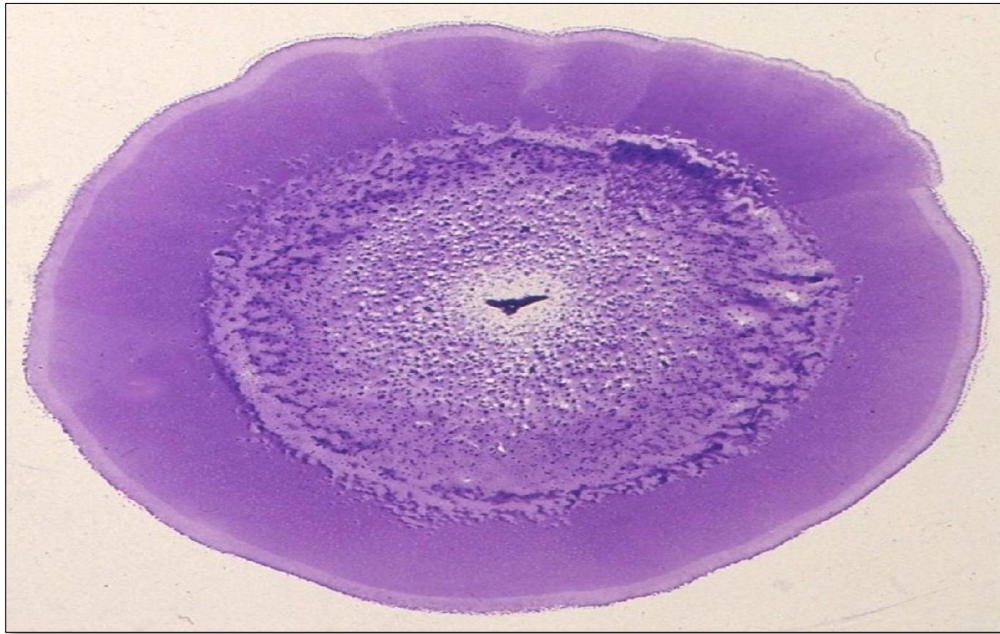

Figure 6 : Moraxella bovis coloré au bleu brillant coomasie
<http://pandasthumb.org/archives/2009/11/moraxella-bovis.html>.

Caractères cultureux

Les souches fraîchement isolées forment des colonies hémisphériques à plates (1 mm de diamètre en 48 h) sur gélose au sang, ils corrodent la gélose et montrent souvent une surface étendue.

Les variant non criblés apparaissent spontanément dans les cultures et forment des colonies non corrodantes, non étalées, convexe et généralement plus grande que leur homologues corrodés (souvent 3.0 mm après 48 h) et ayant une consistance butyreuse.

Les cellules fimbriées des souches de collection peuvent également former des grandes colonies, mais celle-ci peuvent être moins corrodante que les colonies d'isolats frais.

Bouillon : croissance lente, légère turbidité, sidement considérable.

Lait de tournesol : alcalin, coagulation partielle.

Année universitaire 2020 - 2021

La plus part des souches de bovins produisent des zones hémolytiques distinctes autour des colonies. Nutritionnellement, délicat. Aucune croissance sur gélose *Mackoncky* ou dans un milieu contenant de l'ammonium et de l'acétate. La température optimale pour la croissance est de 35-37°C.

Des études ont montré que, pour soutenir la croissance, les isolats de *Moraxella bovis* peuvent se lier aux protéines lactoferrine bovine et transferrine bovine afin de l'utiliser comme source du fer.

Caractères biochimiques :

Moraxella bovis distingue de *Moraxella boviculi* par la réduction des nitrates.

Résultats positifs pour la catalase, l'estérase, hydrolyse de la gélatine, l'oxydase, la protéolyse sur *Pentes de Loeffler*, l'hydrolyse du Tween 80 et la phosphatase acide (faible) peut liquéfier le sérum coagulé.

Résultats négatifs pour la phosphatase alcalins, la DN-ase, la production de H₂S, la production d'indole, la réduction des nitrates, la phénylalanine désaminase et l'urée. Aucun acide n'est produit à partir du glucose ou d'autres glucides.

Etiopathogénie :

Bactéries isolées de cas cliniques de l'IBK forment des colonies rugueuses qui teinté par un cristal violet, auto-agglutinant dans l'eau distillé et agglutinant des globules rouges de plusieurs espèces, caractéristiques associées à la présence de fimbriae (Brown et al. 1998). Les colonies accidentées (fimbrié), une fois retiré de la gélose, laissez les petites concavités dans le milieu de culture, ces phénomènes connu sous le nom de corrosion de la gélose. En outre, ces colonies présentent également une forme de translocation superficielle connue sous le nom de "contraction de la motilité". La corrosion de la gélose et la "motilité en contraction" sont les caractéristiques communes aux bactéries qui expriment les fimbriae de type IV (Mattick et al. 1996).

Année universitaire 2020 - 2021

Fimbriae de type IV, également appelé MePhe, sont des filaments situés aux pôles de bactérie composée d'environ 10 000 monomères de protéines ayant une masse de 15 à 20 kDa (*Ruffolo et al., 1997*), appelé pilin (*Marrs et Weir, 1990*). Les fimbriae mesurent de 1 à 4 µm de long et 5,2 nm de diamètre, doit être étiré ou rétracté en raison de l'ajustement et détachement de piline à la base de la fimbria (*Keizer et al.2001*), qui produit "la motilité de contraction". Chaque piline contient de 145 à 160 acides aminés en fonction de l'espèce (*Mattick et al.1996*) et une région fragment hydrophobe hautement conservé dans le fragment amino-terminal, qui est partagé par plusieurs agents pathogènes, tels que *Moraxella bovis*, *M.nonliquefaciens*, *M.lacunatus*, *Neisseria gonorrhoeae*, *N. meningitidis*, *Dichelobacter nodosus*, *Pseudomonas aeruginosa*, *Vibrio cholerae*, *Actinobacillus pleuropneumoniae* et *Pasteurella multocida*. Une autre caractéristique de fimbriae de type IV sont la présence de l'acide aminé modifié N-méthylphénylalanine (MePhe) en tant que premier résidu de protéine mature (*Mattick et al. 1996, Zhang et al. 2000*). Variations structurelles et antigéniques au sein et entre les espèces sont présentes dans les deux tiers du terminus de la sous-unité fimbriale (*Mattick et al.1996*). Ces fimbriae sont encodés sur le chromosome des bactéries, on estime qu'au moins 22 gènes sont impliqués dans la biosynthèse et la régulation de fimbriae de type IV de *Pseudomonas aeruginosa* (*Mattick et al. 1996*). Les fimbriae de type IV sont, souvent, mais pas nécessairement, liée à la compétence pour l'acquisition d'ADN (transformation) et absorption de bactériophages (*Keizer et al. 2001*). Ces protéines constituent la pathogénicité primaire, car ils sont responsables d'adhérence aux cellules épithéliales de l'hôte. Il a démontré que *M. bovis* souches, dont le ont été dénaturés par traitement chimique (10% de MgCl 2), ont perdu leur pouvoir pathogène bovins, l'auto-agglutabilité et la agglutiner les globules rouges (*Gil Turnes, 1983*). *Annuar et Wilox (1985)* a suggéré que l'adhésion de souches fimbriée, en culture cellulaire.

(*Billson et al. 2000*), qui a une fonction importante dans la pathogénèse. Les souches non hémolytiques sont fréquemment isolées du bétail et ne sont pas généralement associée à une maladie clinique (*Brown et al. 1998*). Des études récentes indiquent que L'hémolysine de

Année universitaire 2020 - 2021

M. bovis appartient à la famille des exotoxiques RTX. Protéines bactériennes (Billson et al. 2000, Angelos et al. 2001), caractérisés par la production de pores dans la membrane Cytoplasmique des cellules cibles (épithéliales, leucocytes, globules rouges) entraînant un efflux de potassium, déséquilibre osmotique et lyse (Angelos et al. 2001).

Cette exotoxine dépend du calcium pour blesser les globules rouges, cellules épithéliales cornéennes et leucocytes (Beard et Moore, 1994) et est probablement codé en opéron composé de 4 gènes nommés A, B, C et D. La toxine (produit du gène A) est activée par un produit du gène C et transporté par membranes codées par les gènes B et D (Angelos et al. 2001). Les macrophages et les neutrophiles lysés par LKT, une toxine de la famille RTX produite par *Manhemia (Pasteurella) haemolytica*, libère des enzymes et des réactifs intermédiaires d'oxygène, qui détruisent les tissus (Cullor et Smith, 1996).

En plus de ces deux importants pathogénicité (fimbriae et *B hémolysine*), *M. bovis*, ainsi que d'autres bactéries à Gram négatif, a lipopolysaccharide somatique (LPS ou endotoxine). D'après Abbas et al. (1994) et Cullor & Smith (1996), le LPS stimule les macrophages, cellules endothéliales et les lymphocytes, qui libèrent à leur tour une série de cytokines (TNF, IL-1, IL-6). Ces cytokines adhèrent de neutrophiles et de monocytes à l'endothélium vasculaire, activer et attirer les cellules inflammatoires (chimiotaxie) et sont des médiateurs de choc endotoxine. La libération d'endotoxines également induit d'autres événements, tels que l'activation du système et la cascade de coagulation et le recrutement de neutrophiles et macrophages activés (Cullor & Smith, 1996), augmenter le processus inflammatoire dans le foyer infectieux.

L'afflux marqué de neutrophiles, dans le foyer infectieux, est une cause importante de lésion tissulaire, car les tissus normaux adjacents sont également détruits par la réponse inflammatoire (Abbas et al. 1994). Le LPS de *M. bovis* est pyrogène et induit une réaction de Shwartzman chez lapins (Araújo, 1986), stimule la libération de l'interleukine 1 et le facteur de nécrose tumorale, et induit blastogénèse des lymphocytes B (Johansen et al. 1990).

Après l'adhésion à la couche externe de la cornée, *M. bovis* envahit le stroma, modifie les

Année universitaire 2020 - 2021

fibres de collagène, des cellules nécrotiques et produit un ulcère (*Chandler et al. 1983, Rogers et al. 1987*).

Franco et Gil Turnes (1994) ont détecté de la collagénase et DNase dans les cultures totales, et les dermonécrotines et cytotoxines pour les cellules BHK 21 dans les douze souches de *M. bovis* isolées au Brésil et en Uruguay. Une enzyme sécrétée par *M. bovis* avec Phospholipase B, a récemment été caractérisée par *Farn et al. (2001)*. Phospholipases, enzymes reconnues comme le principal facteur de virulence de certains agents pathogènes bactérienne y compris *Listeria (Goldfine et al. 1995)* et *Corynebacterium pseudotuberculosis (McNamara et al. 1994)*, agissant en hydrolysant les phospholipides de membranes biologiques, provoquant la lyse cellulaire et aider à la résistance à la phagocytose.

Marrion & Riley (2000) a détecté un facteur soluble produit par *M. bovis*, qui provoque la séparation in vitro de cellules de différentes souches, y compris les cellules épithéliales de la cornée. Cet exfoliatin peut participer à la pathogénèse, facilitant l'invasion de la cornée.

Des études in vitro suggèrent que *M. bovis* dispose d'un système d'approvisionnement en fer efficace consistant en sidérophores et récepteurs membranaires qui reconnaissent la lactoferrine et la transferrine bovins (*Fenwick et al. 1996, Brown et al. 1998*), deux protéines capables de chélater le fer présent dans les sécrétions de sérum muqueux et sanguin, respectivement (*Brown et al., 1998*). La capacité de *M. bovis* se multiplier en bas de teneur en fer et d'utiliser la lactoferrine et la transferrine comme sources de fer, suggère un important mécanisme de virulence.

facteurs de virulence de *Moraxella bovis* :

Moraxella bovis produit de nombreuses enzymes hydrolytiques qui peuvent être importantes pour faciliter les lésions oculaires, notamment l'estérase en C4, l'estérase en C8, la lipase en C8, la lipase en C14, la phosphoamidase, la phosphatase, la leucine, l'aminopeptidase valine, la gélatinase. Cependant, à ce jour, seules deux protéines *M.bovis* ont été liées à la pathogénicité : le pili et la cytotoxine (hemolysine).

Année universitaire 2020 - 2021

IV pili :

Les pili de *Moraxella bovis* sont déterminants de la virulence puisque seules les bactéries piliées sont expérimentalement capables de causer IBK (Pederson et al. 1972 ; Gil et Turnes, 1983 ; Jackman et Rosenbesh, 1984 ; Jayappa et Lehr, 1986 ; Lepper et Power, 1988; Fig24, 1). Les pili jouent un rôle important dans l'établissement de l'infection en permettant aux bactéries de coloniser la surface conjonctivale cornéenne (Jackman et Rosenbush, 1984). *M.bovis* pili appartient à la famille des pili de type IV, qui comprend les pili de plusieurs agents pathogènes vétérinaires dont *Dichelobacter nodosus* (Elleman, 1988), *Pseudomonas*, *Aeruginosa* (pasloske et al. 1985) et *Pasteurella multocida* (Ruffolo et al. 1977).

Les pili de type IV peuvent atteindre jusqu'à plusieurs micromètres en hauteur et ont généralement un diamètre d'environ 6 nm (examiné dans *Tennent et Mattick, 1994*). Typt IV pili sont généralement composés d'un signal répétitif pilin soumettre dans la taille. Longue de 145 à 160 acides aminés. La pilule immature de type 4 contient un court (six ou sept) résidu. Positivement, l'acide aminé chargé, avait la séquence, qui est clivée de la protéine par une seule peptidase non à partir de la protéine mature. Les protéines matures sont caractérisées par l'acide aminé N-méthylphénylalanine à l'extrémité amino. La région N-terminale de la piline de type IV est hautement homologue ; la variation entre la piline de souches et d'espèces différentes se produit dans la carboxy-terminal deux-tiers de la piline protéine (Tennement et Mattick, 1994). Type IV pili de N : la gonorrhée et certains sérotypes de *M.bovis* sont o- glycosylés (*Parge et al. 1995*).

Bien que les récepteurs d'un *Moraxella bovis* pili à la surface de la cellule hôte soient inconnus ; il semblerait que la liaison soit spécifique de l'hôte (Ruehl et al. 1993 ; Tennent et Mattick, 1994), la présence de pili de type IV est également associée à la capacité des bactéries à présenter une motilité contractile (Henriksen, 1976), à corroder et créer des fosses dans l'agar (Bovre et Froholin, 1972) et à acquérir de l'ADN.

La nature très conséquente de la pilule de type IV a été soumet et vraisemblablement

Année universitaire 2020 - 2021

l'assemblage et l'extrusion d'un appareil, a été exploité pour permettre l'expression

Recombinante du type IV pili; *Pasteurella aeruginosa* recombinant a été conçu pour produire du pili à partir de l'isolat australien de *M. bovis* Dalton seconde (Ellemen et al, 1990). De grandes quantités de pili recombinant ont été préparées de cette manière et utilisées pour vacciner et protéger le bétail contre les attaques homologues avec *M. bovis* Dalton seconde (Lepper et al, 1993). Il doit contenir des pili de chacun des sérotypes même connus. La production de pili recombinant des sept sérotypes pour la formulation de vaccins doit être utile.

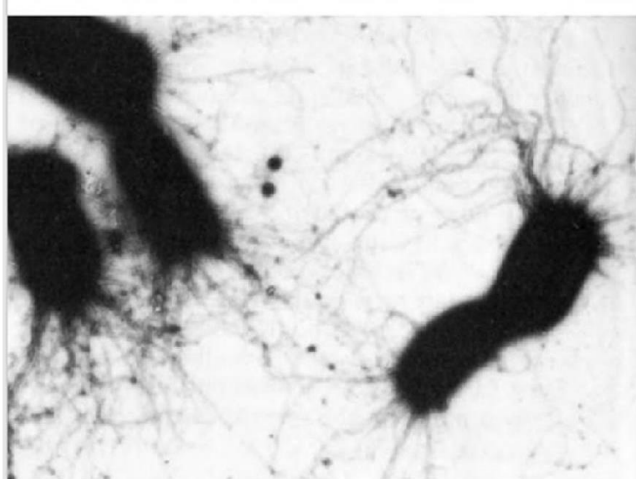


Figure 24.1. Negatively stained, piliated cells of *M. bovis* (electron micrograph, 14,000X magnification; Lepper and Hermans 1986, with permission).

Figure 7 : pilli de *M.bovis* colorés négativement

Hémolysine :

Il a été déterminé de façon inégale dans des études comparant des souches piliées, hémolytiques et piliées et des souches hémolytiques et hémolytiques de *M.bovis* que la B.hémolysine en activité est également une condition pour l'implantation de l'IBK (Hughes et al. 1968 ; Roger et al.1987).

L'analyse précoce de l'hémolysine *M.bovis* a révélé que l'activité hémolytique maximale était observée dans la phase logarithmique de la croissance et que d'autres caractéristiques,

Année universitaire 2020 - 2021

notées étaient que le filtre l'activité en mesure, labiles à la chaleur, sensibles au formol ou à la trypsine et très actives contre une gamme de globules rouges animaux tels que lapin, mouton, vache et cheval mais de faible activité seulement contre des cellules humaines. La même étude a conclu qu'il n'y avait probablement qu'un seul type d'hémolysine exprimé par *M.bovis* puisque des activités hémolytiques identiques ont été détectées dans les préparations d'organismes entiers et dans tous les filtrants de culture libre (*Sardhu et White, 1977*).

A ce jour, aucune préparation pure d'hémolysine B de *M.bovis* n'a été obtenue. Les préparations les plus purifiées ont été contaminées par d'autres protéines et une quantité considérable de glucides (*Beard et Moore, 1994*). Par conséquent, la majorité des études portant sur l'action et le rôle de l'hémolysine chez IBK ont utilisé soit des préparations partiellement purifiées, soit des cellules entières. (*Hostein- Dalton et al. 1990*) ont comparé les activités leucocidiques et hémolytiques et la souche non hémolytique de *M.bovis*. Cette investigation suggère que les deux activités, leucoacide et hémolytique, peuvent avoir été dues à la même enzyme en inoculant des préparations hémolytiques partiellement purifiées aux veaux intra cornéens, il est démontré que les dommages oculaires, le processus de guérison et la pathologie microscopique qui en résultent sont identiques à ceux décrits par IBK naturels dans la littérature. L'injection avec des fractions équivalentes de souches non hémolytiques n'a induit aucun changement dans l'œil (*Bread et Moore, 1994*).

Chez IBK, *M. bovis* peut être observé dans des fosses à la surface des cellules cornéennes et conjonctivales (*Chandler et al. 1983 ; Roger et al. 1987*). La cause de ces fosses est inconnue, mais des toxines comme l'hémolysine et/ou la cytotoxine peuvent jouer un rôle dans leur développement.

Le tableau ci-dessous montre les différents facteurs de virulence de *M.bovis* :

Année universitaire 2020 - 2021

Facteurs de virulence :	Gène d'encodage :	Commentaires :
pili de type 4	La piline dépend de la souche	. Le gène encapsulant la piline provenant de la souche prototype de chacun des sept sérogroupes de <i>M. bovis</i> a été caractérisé par Atwell et al. 1994
Cytotoxine (MbxA)	mbxA	Membre de RTx family. haemolytic cytotoxic et lenkotoxic properties (Angelos et al. 2001).
		Afficher l'activité de la phospholipase B (Farn et al. 2001).
Protéine filamenteuse analogue à l'hémagglutinine	FlpA and flpB.	situé sur un plasmide, récemment décrit par Kakuda et al. 2006.
Transferrine et protéine de liaison à la lactoferrine.	TbpA. lbpA. LbpA. Lbpb	Lient la transferrine bovine et la lactoferrine pour utilisation comme source de fer, caractérisée par Yu et al. 2002

Tableau 01 : facteur de virulence de *Moraxella bovis*.

Diversité génique :

Différences de protection induites par vaccins contre des défis avec des souches homologues et hétérologue a permis de formuler l'hypothèse selon laquelle il y avait des souches distinctes sur le plan antigénique de *M. bovis* (Pugh & Hughes, 1976, Pugh et al. 1978, Lehr et al. 1985, Brown et al. 1998).

Gil Turnes et Araujo (1982) identifié six sérogroupes d'antigènes somatiques *M. bovis* au moyen d'un test d'immunodiffusion, isolats récupérés en Argentine, au Brésil, en Uruguay et États-Unis d'Amérique. Lepper et Hermans (1986) ont détecté six groupes antigéniquement en Australie à travers un ELISA et Moore et Rutter (1987) sept groupes fimbrials au Royaume-Uni par agglutination sérique. Moore et Rutter (1987), VanderGaast et Rosenbush (1989) et Gil Turnes et Aleixio (1991) ont constaté une réactivité croisée entre les souches appartenant à différents sérotypes fimbriaux. Cependant, Moore et Leper (1991) ont proposé un système de caractérisation unifié, basé sur les propriétés antigéniques des

Année universitaire 2020 - 2021

fimbriae, identifiant sept sérogroupes (appelés A à G) parmi les isolats récupéré en Grande-Bretagne, Australie, Nouvelle-Zélande et les USA. Récemment, *Prieto et al. (1999)* identifié trois profils de protéines membranaire protéines de la membrane externe (OMP) et trois types de LPS dans des isolats argentins récupérés lors d'épidémies de IBK.

Greene et al. (2001) ont trouvé déterminants antigéniques cachés dans *M. fimbriae.bovis* de différents sérotypes, qui ne sont pas sont immunogènes dans le fimbria intact, mais devenir immunogène après le clivage de fimbriae avec bromure de cyanogène. Antisérums produits avec fimbriae fragmentés ont réagi avec des fimbriae intactes de souches hétérologues, ce qui suggère que les vaccins produit avec des bromures traités avec pourrait induire une protection croisée.

En plus de la diversité des antigènes somatique et fimbrial, *M. bovis* peut subir deux phases. La variation de phase est un processus par lequel le les bactéries modifient l'expression des antigènes de forme réversible permettant de colonisation et survie en présence des anticorps spécifiques (*Gildorf, 1998*). Un bovis peut avoir plus d'un gène codant pour la piline codé différentes pilines, a et B, situées dans une région inverseur de 2,1 kilobases situé dans l'ADN génomique de la bactérie (*Marrs et al. 1988*), le gène qui est adjacente au promoteur. *Lepper et al. (1995)* suggéré que l'inversion des gènes peut être induite par anticorps présents dans les larmes et les tissus oculaire. *Hobbs et al. (1991)* ont montré que le transfert de gènes codant se produit naturellement parmi les espèces qui expriment type IV fimbriae. L'étude de la diversité antigénique des souches *M. bovis* est une condition préalable à la réussite d'une programme immunoprophylactique, puisque les sérogroupes varier au cours d'une épidémie. (*Gil Turnes et Albuquerque, 1984, Conceacao, 2002*) et entre régions (*Gil Turnes et Araujo, 1982, Lepper & Hermans, 1986*), nécessitant la caractérisation antigène périodique des souches prévalentes dans la région visant à la production de vaccins efficaces.

Année universitaire 2020 - 2021

Immunité :

Les animaux qui se sont rétablis de Pink eye, *M. bovis* sont relativement résistants à la réinfection (Barner ,1592), bien que cette résistance ne soit efficace que contre les souches homologues de *M. bovis* portant le même antigène protéique pilus que les souches originales

Des immunoglobulines IgA, IgM et IgG ont été détectées dans la sécrétion lacrymale des veaux dans un troupeau ayant un œil rose enzootique (pugh et al.1968) et les titres les plus élevés et les plus persistants de *M. bovis* ont été fondés grâce aux anticorps IgA. Cependant, ces anticorps n'ont pas empêché la maladie clinique (Killenger et al, 1978).

(Bishop et al. 1982), à l'aide d'un dosage immuno-enzymatique (Elisa), a montré que les anticorps de type IgA sont prédominants dans les sécrétions lacrymales, alors que la réponse des anticorps sériques est principalement IgG. Certains travailleurs (Kopkekey et al. 1983) ont conclu que la résistance à la réinfection est le résultat d'une réponse immunitaire généralisée plutôt que localisée. D'autres (Weech et Ronshow. 1983) ont démontré que l'immunité locale est plus importante, seules les taches de *M. bovis* qui ont des pili peuvent adhérer aux cellules épithéliales cornéennes (Chandler et al. 1983 ; Pedersen et al. 1983). Les bactéries adhèrent à des cellules épithéliales foncées plus anciennes et sombres, et une dépression semblable à une dépression de la surface des cellules sous les masses bactériennes de *M. bovis* et de neutrophiles sont visibles dans ces ulcères peu profonds, les pili non seulement médient l'adhésion mais favorisent également l'endocytose et sont cytotoxiques, l'épithélium de surface devient œdémateux et enflé, et il existe une infiltration par lymphocytose. Au fur et à mesure que les lésions deviennent hyperphasiques chroniques, le nombre de lymphocytes et de plasmocytes augmente. Les couches profondes sont hyperémiques et infiltrées par les lymphocytes et les lenkocytes polymorphonucléaires.

Une toxine dermonécrotique dans les cellules de *M. bovis* produit les lésions cornéennes de l'œil rose (Henson et Grumbles. 1960, 1961) le rôle de l'hémolysine dans le développement des lésions n'a pas été défini (Pugh et al. 1973), cependant, ont montré qu'il existe une substance oculopathique spécifique dans la cellule de *M. bovis* qui provoque une

Année universitaire 2020 - 2021

prurite oculaire et un larmoiement chez le bétail.

2-2- facteurs prédisposition :

Les facteurs prédisposant à l'apparition de la maladie et influencent la présentation clinique est environnementales, de gestion, nutritionnelles et propre à l'animal.

Environnemental : Le mois chauds, les conditions du pâturage qui provoque une irritation des yeux, poussières, vent, herbes hautes, mauvaises herbes ou tous autres éléments créant blessure mécanique de l'œil.

Gestion : présentation des concentrations et mode d'administration ainsi que le traitement des animaux et des conditions de surpeuplement entre autre [Williams, 2010].

Nutrition : Carences nutritionnelles (, cuivre, sélénium...).carence en vit A provoque des lésions aux épithéliums.

Propre de l'animal : la sensibilité de l'animal pouvant être observée dans tous les Herford, Angus, Aberdeen et Hollando ; par rapport aux races cebumia et leurs croisements [Quinonos et al..., 1977 ; Infante, 2000 ; Rochedo et al...,2002 ; Turkieto at al..., 2008 ; villa, 2010], de la pigmentation de visage et des paupières [Lazaro, 1993 ; Turkieto et al...,2008]. Le système de production est intensifiée dans le monde entier, par exemple le système de l'alimentation à la ferme : recharge de lait, parc à aliments, sevrage précoce, entre autre. Ce que conduit à une plus grande concentration d'animaux dans des petites zones et un stress accrue. [Odéon et al...,2006 ; Turkieto et al, 2008 ; Léaniz, 2011], le contact entre animal augmente ; facilitant l'infection directe par les sécrétions nasales et lunette [Pugh et al..., 1980 ; Gerhardt et al...,1982 ; Pugh et Mc Donald, 1986] et indirectement par des vecteurs mécaniques tels que les poussières [Soni, 1998 ; Fiorentino et al...,2001 ; Odéon et al..., 2006] ; la mouche de la maison (*Musca domestica*) la moche d'écurie (*Stomoxys calcitrans*) et la moche de visage (*Musca Autommalis*).

Année universitaire 2020 - 2021

Chapitre IV : EPIDEMIOLOGIE & ETUDE CLINIQUE

Epidémiologie descriptive :

Répartition géographique :

La répartition de la maladie est mondiale, mais surtout dans les climats chaud et donc particulièrement en Afrique, Asie et le continent Américain. La maladie est également présente en Europe et Royaume Uni.

La maladie est plus fréquente lors de mois d'été et chez les jeunes animaux. Lors des mois de chaleur il ya plus des mouches et la lumière du soleil et la poussière près disposent l'œil aux infections.

IV1.2. Espèces affectés :

Certaines races de bovins sont sensibles aux maladies. Principalement celle qui ont des paupières sans pigmentations ou qui ont des poils blancs sur la face (Herford) car elles sont moins protégés au rayons UV du soleil.

Bos taurus est plus sensibles que Bos indicus (comme zébu et brahman) et les veaux sont plus sujets aux maladies que les adultes dans les 80% des cas.

Epidémiologie analytique :

source de bactérie :

La source d'agent pathogène est représentée par les animaux malades et les animaux convalescents qui peuvent rester porteurs du germe pendant plus d'un an.

M.bovis se trouve partout où l'on élève du bétail (c'est-à-dire que l'organisme est

Année universitaire 2020 - 2021

distribué dans le monde entier). On pense que le réservoir de *M.bovis* est le conjonctif, le nasopharynx ou peut-être le vagin de bovins asymptomatiques âgés de plus de deux ans. La bactérie est sensible à la dissémination ne survit pas bien loin de l'hôte animal et est le plus souvent isolée des yeux des bovins dans les cas d'IBK (Le Minor, 1984). L'isolat de *M.bovis* a été classé en sept sérotypes distincts d'antigène du pilus (A - G) (Moore et Lepper, 1991).

Facteurs de sensibilités et de réceptivités :

La sensibilité à l'œil rose varie selon les races de bétail. La maladie est plus répandue, plus grave et provoque de plus grandes pertes de la production dans les races britanniques, qui ont moins de pigment autour les yeux (Hereford, Holstein, Shorthorn). Comparé aux races face entièrement pigmenté (Angus) moins affecté. *Courses Cebuins* ne sont apparemment pas affectés.

La réceptivité est dépendante d'un certain nombre de facteurs prédisposant parmi les quels: l'âge, les sujets sont les plus sensibles, la présence d'état d'agression de l'œil du à des carences alimentaires ou des agressions physiques (vent, froids ou traumatique).

IV.1.3. mode de contamination :

Le mode de transmission de l'IBK s'effectue selon deux modalités principales:

-une transmission par le contact direct entre animaux souillant avec les sécrétions des animaux malades ou une transmission par l'intermédiaire d'un vecteur représentée par une moche (p. ex. *Musca domestica*).

Ce mode de transmission explique le pic de fréquence de l'affection au période chaude de l'année où ces moches joueraient aussi une sorte de facteur aggravant. Le rôle de vecteur mécanique des ces moches à été établi, mais on suppose, sans avoir démontré encore, qu'il pourrait également de vecteur biologique.

Année universitaire 2020 - 2021

Epidémiologie synthétique :

Les épidémies se produisent plus fréquemment à certains moments de l'année et que l'incidence est élevée chez les animaux jeunes.

Le taux de mortalité est nul et les cas de cécité permanente ou de perte des globes oculaires sont rares, cependant, la prévalence peut atteindre 80% au plus fort du troisième ou du quatrième taux d'infection (épidémie d'une semaine).

L'incidence chez les jeunes animaux est généralement élevée, jusqu'à 90% dans les troupeaux affectés, avec une 20% ou plus de ces animaux présentant une cécité temporaire.

Etude clinique de la kératoconjunctivite infectieuse bovine :

IV.3.1.Symptômes :

Le tableau clinique de la maladie et la persistance de l'infection et le taux de progression varient d'un animal à l'autre dans des conditions de terrain. Un ou deux yeux peuvent être impliqués.

IBK comporte quatre stades avec des signes cliniques allant de la conjunctivite, une déchirure excessive, une photosensibilité, une douleur oculaire, un strabisme de la paupière, un œdème cornéen et une ulcération de la cornée jusqu'à la rupture et la cécité cornéennes. L'évolution clinique peut durer de quelques jours à quelques semaines. La progression de la maladie est divisée en plusieurs étapes comme suit :

Stade 1 : les yeux présentent un blépharospasme (clignement excessifs), une photophobie (éviter la lumière), la conjunctivite et de nombreuses pertes d'eau sont les premiers signes de la maladie. La cornée présente une apparence grise due à suintement de liquide

Année universitaire 2020 - 2021

inflammatoire. La décharge oculaire commencer par devenir aqueuse mais peut rapidement trouble. Si les deux yeux sont impliqués l'animal peut hésiter à bouger. Les bovins touchés ont moins d'appétit à cause de la douleur et d'une fièvre modérée.

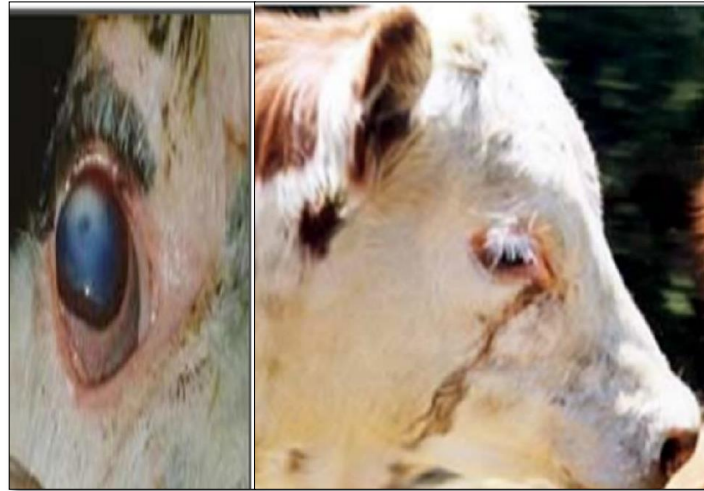

Figure 8 : Décharge oculaire aqueuse, aspect gris de la cornée.

NSW Agriculture, Australia, <http://www.agirc.nsw.gov.au/reader/1093>

Stade 2 : dans les 24 à 48 heures suivant l'apparition des signes cliniques de stade 1, une petite zone nuageuse grise se développe habituellement au centre de la cornée deviennent vascularisées par l'extension des vaisseaux sanguins à la fixation de la sclérotique et se développe à travers la cornée. (Ces vaisseaux se font apparaître la cornée en rose, c'est ainsi la maladie reçu son nom).

Année universitaire 2020 - 2021

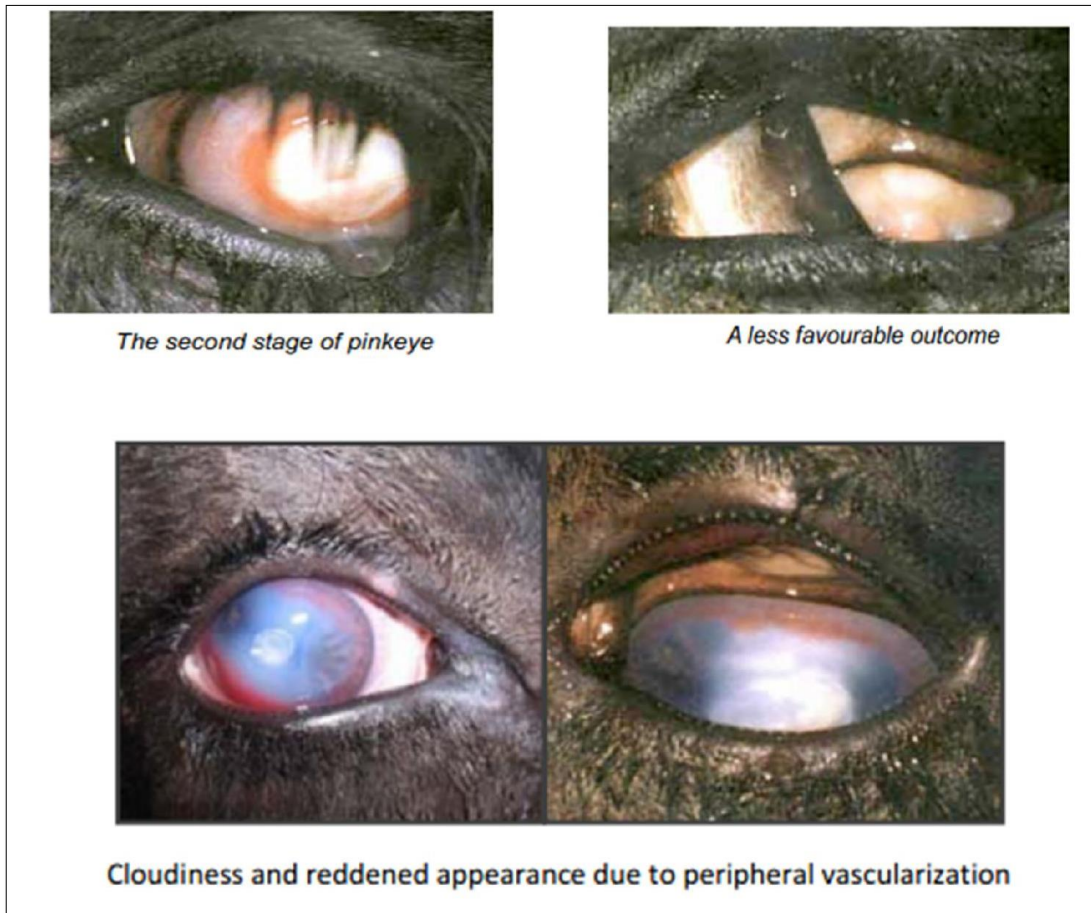


Figure 09 : Opacification et rougeur dues à la vascularisation périphérique.

www.dpi.nsw.gov.au/primefact

Stade 3 : une ulcération de la cornée peut se développer à ce stade. La cornée entière aura une couleur gris- blanc à jaune avec une ulcération centrale et profonde de la cornée au bout de six jours. Une variation individuelle considérable se produit.

La propagation de l'inflammation à l'intérieur de l'œil et le comblement de fibrine donnant à l'œil une apparence jaunâtre. Les souches hémolytiques de *M.bovis* produisent une mycotoxine formant des pores (cytolysine/hémolysine), qui va favorise le développement des ulcères de la cornée par lyse (mort) des cellules épithéliales de la cornée.

Année universitaire 2020 - 2021

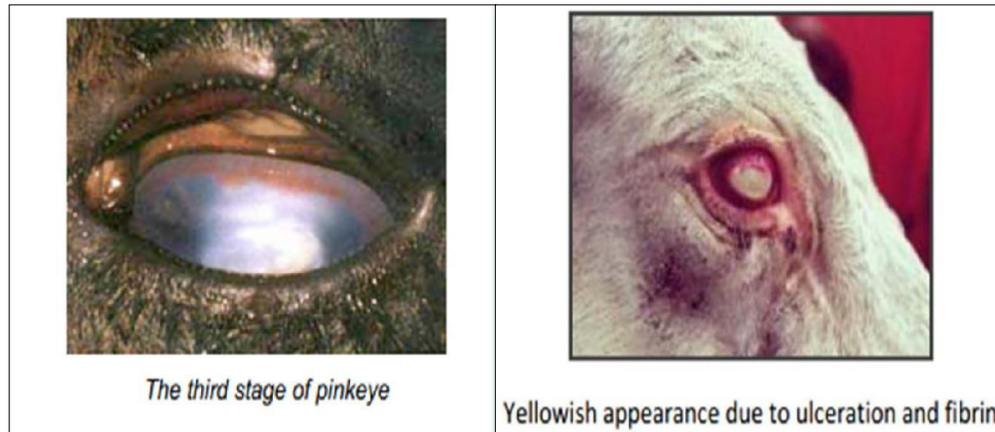


Figure 10 : Apparence jaunâtre due à l'ulcération et à la fibrine.

Source : www.dpi.nsw.gov.au/primefact.

Etat 4 : certains animaux guérissent spontanément en trois à cinq semaines. Dans certains cas, le processus devient chronique et l'opacité prend 1 à 2 mois à résoudre. Dans d'autres cas, en fonction de la gravité de la maladie, une cicatrice blanche peut être présente même après la résolution complète de la maladie. Parfois, une perforation de l'ulcère cornéen entraîne un prolapsus de l'iris au quel cas une cécité peut se résulter. Une fois que la guérison a eu lieu (sauf si elle est au stade 4) les vaisseaux sanguins vont se retirer, l'œil peut continuer à être bleu nuageuse. L'apparence bleue peut éventuellement disparaître et l'œil redevient clair avec une cicatrice blanche gênant légèrement la vision.

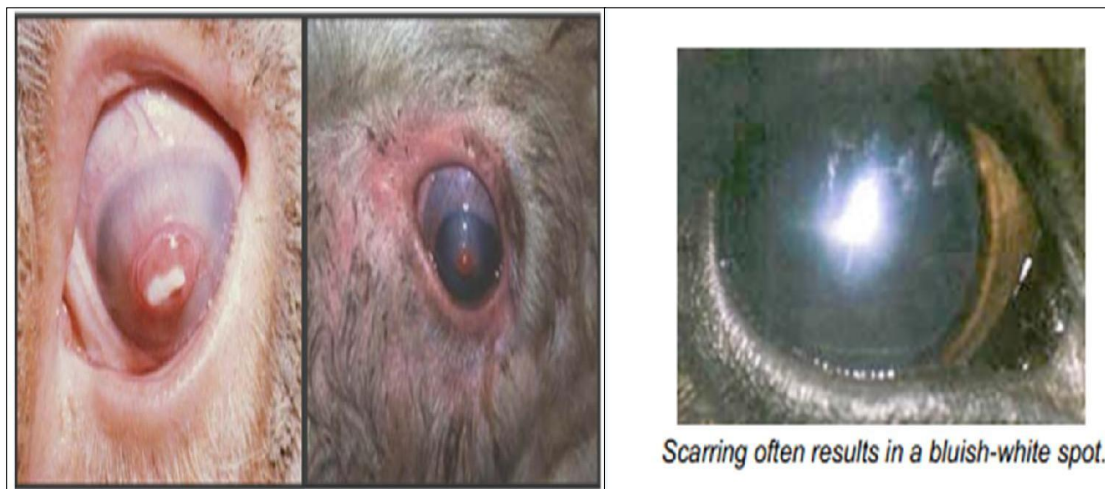

Figure 11 : la cicatrisation entraîne souvent des taches blanches bleutées.

Année universitaire 2020 - 2021

.3.2. Lésions :

La gravité des lésions varie. Chez le bétail, un ou plusieurs petits ulcères se développent généralement près du centre de la cornée. Au début, la cornée autour de l'ulcère est claire, mais en l'espace de quelques heures, une légère brume apparaît qui augmente ensuite en opacité.

Les lésions peuvent régresser dans les premiers stades ou continuer à progresser. Après 48-72 heures dans les cas graves, la cornée entière peut devenir opaque, aveuglant l'animal dans cet œil. Les vaisseaux sanguins peuvent envahir la cornée à partir du limbe et se déplacer vers l'ulcère à ~1 mm/jour. L'opacité cornéenne peut résulter d'un œdème (cornée blanche à bleue), qui fait partie du processus inflammatoire, ou d'une infiltration de leucocytes (cornée blanche laiteuse à jaune), qui indique une infection grave. Une ulcération active continue peut causer une rupture de la cornée. Une rechute peut survenir à n'importe quelle étape du rétablissement.

degré	Observation	Score
0	Normal	0
1	Conjonctivite, larmoiement, photophobie, œdème des paupières.	1
2	Erosions et ulcères de la cornée (ils sont classés en fonction de leur profondeur)	2
3	Néovascularisation et ulcères supérieurs à 3 mm.	3
4	Hypopion, hypoema, kératoconône, decementocèle.	4
5	Guérison de l'ulcère. Moins de larmoiement et de vascularisation.	1,5
6	Guérison, nuage, suite.	0.5

Le tableau 02 : ci-dessus monter le degré de la lésion :

Hypopion : accumulation du pus dans la chambre antérieure.

Hypoema : accumulation du sang.

Année universitaire 2020 - 2021

Chapitre V : DIAGNOSTIC, TRAITEMENT ET PROPHYLAXIE

Diagnostic de l'IBK :

Le diagnostic se fait par signes cliniques et confirmation au laboratoire. Il devrait être considéré que les épidémies se produisent plus fréquemment à certains moments de l'année et que l'incidence est élevée chez les animaux jeunes.

Bien que le diagnostic clinique soit précis, l'orientation du matériel vers le laboratoire est importante dès le départ de point de vue épidémiologique pour connaître le type de souche active, le spectre antigénique et la sensibilité à l'antibiotique. Pour prélever l'échantillon, il est recommandé d'ouvrir largement les paupières de l'animal malade afin d'éviter les contaminants de surface. Un écouvillon stérile est ensuite placé au fond du sac ventral et collecté larmes sécrétions. Comme *Moraxella bovis* ne survit pas correctement pendant le transport, il est recommandé de placer immédiatement le coton-tige dans un moyen de transport approprié. Les plus fortes concentrations des micro-organismes sont présentes chez les animaux qui sont au début de la maladie, en phase de déchirure, par conséquent, il est recommandé de prélever des échantillons d'au moins cinq animaux présentant cette affection.

Diagnostic différentiel :

Premièrement, la présence de corps étrangers dans la cornée ou le sac conjonctival doit être exclue. Il est facile de diagnostiquer la kératoconjonctivite traumatique en raison de la présence du corps étrangers dans les yeux ou de la lésion clairement visibles. Il faut également prendre en compte le fait qu'il existe d'autres maladies infectieuses susceptibles de causer des lésions aux yeux du bétail :

1. **Rhino trachéite infectieuse bovine (IBR)** : il présente également un écoulement oculaire important, mais il s'accompagne d'un écoulement nasal abondant et d'une congestion du nez, ainsi que des lésions érosives de la muqueuse nasale et buccale. Il peut produire des

Année universitaire 2020 - 2021

signes systématiques, il ne provoque pas d'ulcération de la cornée.

2. **Diarrhée virale bovine BVD** (maladies des muqueuses) : cela peut se produire avec une opacité de la cornée, généralement uni latérale et transitoire. Le tableau diarrhéique et les lésions du système digestif permettent de les différencier.
3. **Fièvre catarrhale maligne (FCM)** : maladie infectieuse aiguë et généralisée avec hyperthermie, opacité de la cornée, rhino-arrhée abondante, nécrose diffuse des muqueuses nasales et buccales et lymphadénite.
4. **Thelazia spp**: C'est un nématode qui parasite l'oeil du bétail mais ne produit que la conjonctivite et peut être vu dans la conjonctive ou dans le sac conjonctival sous forme de petits fils blancs.
5. Se différencier des autres maladies responsables de la conjonctivite (*Chlamydia*, *Mycoplasmas* et *Pasteurella*).
6. **La kératite (épidémie) provoquée par Pasteurella multocida "A"** a été isolée des yeux de génisses en confinement.
7. **Le cancer de l'œil**, il affecte rarement les jeunes animaux, étant un problème de bétail adulte. Ces tumeurs se développent exclusivement sur la conjonctive dans les races où la conjonctive est déficiente en pigments et également dans les zones des paupières Ils ne sont pas couverts de poils et ne présentent aucune pigmentation. Ils peuvent également provenir de la membrane nictitante ou troisième paupière, dans la muqueuse de la paupière ou dans la sclérotique. Ils ne commencent pas dans la cornée avasculaire ou dans la paupière pigmentée.

Diagnostic de laboratoire :

V.1.2.1. Tests à la fluorescéine :

-La détection d'ulcère :

La fluorescéine est un colorant hydrosoluble, qui ne colore pas l'épithélium cornéen, si celui-ci est lésé, la fluorescéine pénètre dans les cellules et colore le stroma en vert, plus aisément mis en évidence avec une lumière au bleu de cobalt. Ce test permet donc la mise

Année universitaire 2020 - 2021

en évidence l'ulcère cornéen, mais il peut aussi être utilisé dans d'autres cas décrits ci- après.

-Test de stabilité du film lacrymal :

Le test de stabilité lacrymale ou temps de rupture (« break out time ») permet d'apprécier mouillabilité de la cornée. Il dépend essentiellement de la tension superficielle du film lacrymal. Celui- ci rompt spontanément après immobilisation des paupières dans les 25 secondes suivant un clignement de paupières, entraînant la formation de zones de sécheresse cornéenne. Des zones sont misent en évidence par instillation de fluorescéine et examen en lumière bleu de cobalt, de préférence à la lampe à fente. Chez un animal, l'apparition des zones sèches après le clignement des paupières dans un délai supérieur à 15 secondes. En dessous de ce temps, on considère que le film lacrymal est anormalement instable.

-Etude de la perméabilité lacrymale :

Les voies lacrymales s'ouvrent dans l'épaisseur de la paupière, au canthus nasal par les points lacrymaux. Ces deux canaux (supérieur et inférieur) convergent vers un sac lacrymal principal duquel part un canal lacrymal principal se termine dans la cavité nasale par un ou deux canaux. Ils donc peuvent tester ces voies lacrymal en instillant la fluorescéine en rinçant avec une grande quantité de sérum physiologique et en regardant le mufler devenir vert ou en observant l'animal déglutir.

Tous ces tests permis par la fluorescéine.

Traitement :

Les animaux atteints d'IBK doivent être recevoir un traitement dès que possible pour limiter la transmission de la maladie aux autres animaux et minimiser l'apparition des lésions aux effets indésirables, et éventuellement permanent au niveau de l'œil.

Le traitement d'IBK peut être divisé en traitements préventifs, curatifs et chirurgicaux.

Année universitaire 2020 - 2021

1. Traitement curatifs :

M. bovis est souvent sensible à l'oxytétracycline, au ceftiofur et à la pénicilline. Les médicaments antimicrobiens peuvent être administrés par injection sous-conjonctivale ou par voie intramusculaire ou sous-cutanée, selon le médicament.

- Tétracycline à action prolongée (9,9 mg/lb BWt, SQ). Une deuxième dose administrée 48 à 72 heures plus tard peut augmenter le nombre de bovins qui répondent au traitement. (Suivre les mesures d'assurance de la qualité du bœuf lors de l'administration des injections). 24,25] Trouvez un produit à base de tétracycline étiqueté pour le traitement Pink Eye.

- L'injection de pénicilline sous la partie blanche de l'œil ou de la paupière est une autre option (1 ml (300 000 U) de pénicilline procaïne G). Il s'agit d'une utilisation non indiquée sur l'étiquette de ce médicament et nécessite une ordonnance et une étiquette du vétérinaire si utilisé de cette façon. Elle nécessite également une excellente technique car elle peut être dangereuse pour le bétail.

- D'autres antibiotiques peuvent être efficaces, mais ils ne sont pas étiquetés pour l'œil rose chez les bovins (<http://www.vetmed.ucdavis.edu/vetext/INF-BE.html>).

-

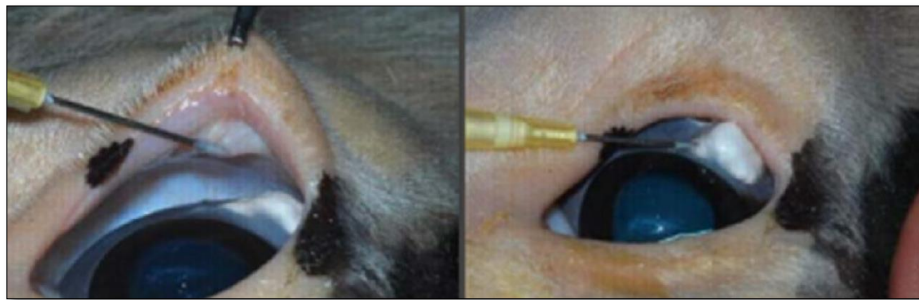

Figure 12 : injection bulbaire conjonctivale

<http://www.vetmed.ucdavis.edu/vetext/INF-BE.html>

-Pansements oculaires : des pansements oculaires peuvent être collés sur l'œil atteint, les pansements oculaires offrent une protection contre toute irritation supplémentaires due à la poussière, aux moches et au soleil.

Année universitaire 2020 - 2021

-Pommade oculaire : le traitement de choix pour l'IBK est la pommade «Orbenin® », il s'agit d'une pénicilline à action prolongée initialement mise au point pour le traitement de la mastite en vue d'une perfusion dans le pis des vaches laitières. Ne sont pas utilisés chez les animaux ayant des antécédents de réactions allergiques à la pénicilline.

Un anti biothérapie intra musculaire est généralement efficace, en particulier aux premiers stades de la maladie. En cas d'ulcération cornéenne grave protéger l'œil contre les rayons, les moches et autres irritants à l'aide d'un bandeau pour les yeux on créant un troisième volet de la paupière. L'injection locale sous conjonctivales est l'une des thérapies les plus populaires pour traiter les cas plus grave de l'IBK.

-Les sprays et les onguents topiques ne sont efficace que s'il utilisés plusieurs fois par jour. Ce qui n'est généralement pas possible pour la plus part des producteurs. En outre, bon nombre de pommades ophtalmiques disponible au commerce ont des délais d'attentes très longues ou sont illégaux à utiliser.

2. Traitement préventif:

Des vaccins à haute qualité immunogène ont été développés pour lutter contre les principales causes d'IBK (*Moraxella bovis*, *Herpesvirus bovin* et *Branhamella ovis*). Les vaccins anti-IBK sont des vaccins inactivés nécessitant des vaccins "répétés" pour immuniser les animaux dans le cadre d'un plan de contrôle; C'est pourquoi les programmes d'immunisation contre IBK devraient être conçus en tenant compte du contexte de chaque établissement.

3. Traitement chirurgicale :

Patch biologique: utilisation de la troisième paupière ou de la membrane nictitante. Augmentez la température de 1 ° C, évitez le scintillement, il est possible de placer des pommades et de les maintenir en place, effectuez une compression mécanique de l'œil, une protection mécanique contre les traumatismes, la terre et le vent.

Les plaques oculaires peuvent être collées sur l'œil affecté, après le traitement. Les

Année universitaire 2020 - 2021

taches oculaires offrent une protection contre toute nouvelle irritation causée par la poussière, les mouches et la lumière du soleil. La protection n'a probablement de la valeur pour un animal que lorsqu'il y a encore une chance de sauver la vue dans l'œil. Cependant, empêcher les mouches d'accéder à l'œil affecté réduira la propagation de la maladie à l'intérieur du troupeau.



Figure 13 : un masque de crépuscule utilisé comme cache-œil.

www.dpi.nsw.gov.au/primefact

Ankylobléphalon iatrogène: suture des paupières supérieures et inférieures avec la troisième paupière, peut se situer aux points simples où la boucle profonde effleure la cornée ou aux points en U, où le fil ne touche pas la cornée.

Blépharœdème induit: injection intraveineuse de sérum physiologique, ATB peut également être utilisé comme érythromycine et oxytétracycline, bien que cette dernière laisse des traces de couleur dans la cornée. Éviter les scintillements et les larmes.

Prévention :

Comme beaucoup de maladies, la gestion est souvent la méthode de lutte contre la maladie la plus efficace et la plus économique. Lorsque les conditions environnementales la nutrition des animaux et l'immunité de troupeau sont correctement gérées, la santé des animaux et la fréquence des maladies diminue, une diminution de la fréquence des maladies entraîne une diminution de la concentration d'organismes infectieux sur le lieu, il s'ensuit une diminution supplémentaire de la fréquence des maladies.

Année universitaire 2020 - 2021

1. **Lutte contre les mouches** : Utilisez des pulvérisateurs, des becs verseurs ou des sacs à poussière au début de la saison des mouches et utilisez des étiquettes d'oreille imprégnées d'insecticide lorsqu'il y a une forte population de mouches. Pour une lutte efficace contre les mouches, deux marques auriculaires sont recommandées. Alternier l'utilisation de pyréthroides et d'organophosphates sur une base annuelle pour aider à prévenir le développement de la résistance. Un programme de lutte contre les mouches devrait être axé sur la lutte contre les œufs et les larves. De multiples méthodes de contrôle devraient être employées pour obtenir de bons résultats.
2. **Lutte contre l'herbe, les mauvaises herbes et les broussailles** : Coupez ou faites brouter les pâturages. La gestion du pâturage, les coups de brosse, le fauchage et la pulvérisation réduisent au minimum le pollen et l'irritation mécanique des yeux.
3. **Gestion du foin et/ou de la mangeoire à foin** : éviter les mangeoires aériennes de foin, répartir le foin, ne pas nourrir le foin contenant des têtes de semence matures ou tricher l'herbe dans les mangeoires aériennes ou dans les balles rondes, et augmenter l'espace entre les foin pour réduire le contact direct.
4. **Lumière ultraviolette (lumière du soleil)** : Pour la pigmentation des paupières, fournir de l'ombre ou des rangées d'arbres avec suffisamment d'espace pour éviter le surpeuplement
5. **Gestion des maladies** : assurer une immunisation adéquate contre les maladies virales (IBR et BVD), isoler les animaux infectés et réduire le stress environnemental et nutritionnel.
6. **Vaccination** : Des vaccins commerciaux et autogènes contre l'otite royale sont disponibles. Les résultats rapportés par les producteurs et les vétérinaires ont été mitigés en raison de leur utilisation de ces produits. Étant donné que les vaccins contre les conjonctivites ne se sont pas toujours révélés efficaces pour la prévention, consultez un vétérinaire local pour connaître l'utilisation de ces produits dans une région géographique précise. Il faut aussi souligner que la vaccination n'est qu'une partie d'un programme de prévention des maladies. <http://www.vetmed.ucdavis.edu/vetext/INF-BE.html>

Année universitaire 2020 - 2021

Conclusion :

La kérato-conjonctivite infectieuse bovine est une maladie qui touche les animaux de toutes catégories et de tout le système de production. Elle survient généralement après le sevrage et en particulier au printemps et en été, lorsque les conditions prédisposant rendent les animaux plus susceptibles aux agents d'origine infectieuse, notamment *M.bovis*. La forte contagiosité de l'IBK détermine que dans quelques semaines, un grand nombre d'animaux malades peut être observé. L'enregistrement des antécédents, une histoire adéquate et le diagnostic des causes, conduisent à la conception des programmes de vaccination pour la prévention des maladies.

Il est nécessaire de recommander la gestion des animaux en évitant l'exposition à certains facteurs prédisposant en complément d'une stratégie de vaccination.

Année universitaire 2020 - 2021

REFERENCES :

1. Abbas, KA.; Lichtman, HA.; Pober, SJ.; Barry, AL.; Thorneberry, C. Essais de sensibilité: M.bovis à des cultures cellulaires d'origine bovine. Recherche en caractérisation d'un gène de la cytotoxine Moraxella bovis. Cellular American Journal of Veterinary Research, v.62, n.8, Kératoconjunctivite Pennsylvanie: Saunders, 1994. p.320.
2. Abdala, A.; Canavesio, R. (2002). Évaluation de deux schémas thérapeutiques d'antibiotique topique pour la kératoconjunctivite infectieuse bovine. Magazine de médecine Vétérinaire (Buenos Aires) 83: 100-102.
3. Adinarayanan, N. and Singh, B. Infectious bovine keratitis with special reference to isolation of Moraxella bovis. Veterinary Record 73 (4338); 694-696.1961.
4. Ahmed, Zahir and Rao, K. Rama. An outbreak of infectious keratoconjunctivitis of bovines in Parbhani District (Hyderabad State). Indian Veterinary Journal 33:61-64.
5. Allen, J, A. A preliminary note on infectious keratitis. American Veterinary Medical Association Journal 54:307-313. 1919.
6. Allen LJ, George LW, Willits NH. Effet de la pénicilline ou de la pénicilline et de la dexaméthasone chez les bovins atteints de kératoconjunctivite infectieuse bovine. J Am Vet Med Assoc 1995;206:1200-1203.
7. http://www.dpi.nsw.gov.au/data/assets/pdf_file/0017/103904/pinkeye-in-cattle.pdf
8. Alexander, D. (2010). Kératoconjunctivite Bovine Infectieuse: Un examen des cas dans pratique clinique Cliniques vétérinaires d'Amérique du Nord. Pratique des animaux destinés à l'alimentation 26: 487-503.
9. Anderson, DE. Genetic study of eye cancer in cattle. J. Herdity 1991; 82: 21-26.
10. Angelos, JA; Hess, JF; George, LW. Clonage et Espèces de Moraxella bovis. 1986. 95f. Thèse (Doctorat en Microbiologie) - Institut de Microbiologie de l'Université et immunologie moléculaire. 2. ed. Philadelphie, maladie infectieuse chez le bétail dans le Rio Grande do Sul. p.1222-1228, 2001.
11. Angelos, JA., Hess, JE., George, CW. ,2001. Cloning and characterization of a Moraxella bovis. Cytotoxin gene. American Journal of Veterinary. Res, 62: 1222-1228.
12. Annuar, BO; Wilox, GE. Adhérence de Moraxella. Une critique British Veterinary Journal, v.135, p.225-242, Veterinary Science, v.39, p.241-246, 1985.
13. Araujo, FL Etude des structures de surface de Baptista, PJHP Kératoconjunctivite bovine infectieuse: Baptista, PJHP; Ribeiro, LAO. Procédures de test de diffusion. Dans: LENNETTE, EH Manuel de Vétérinaire, v.3, p.10-15, 1974. Université fédérale de Rio de Janeiro, 1986.

Année universitaire 2020 - 2021

14. Atwal, IL., Tennement, JM., Lepper, AW., et al.1994. Characterization of pilin gene from seven serologically defined prototype strains of *Moraxella bovis*. *Journal of bacteriology* 176 (16), 4875-4882.
15. Axenfeld, T. Uber die chronische diplobacillenconjunctivitis. *Zentralblatt fur Bakteriologie* 21: 1-9. 1897.
16. Axenfeld, T. Diplobacillen-diplobacillus Morax-Axenfeld; petits varietat des diplobacillus. In Kolle, W., Kraus, R. und Dhlenhuth, P.,eds. *Handbuck der Pathogenen Mikroorganismen*, 3- Vol.6. Part 1. Pp. 329-354. Jena, Germany, Gustav Fischer. 1929.
17. Baldwin. Earl H. J. A study of bovine infectious kera-titis. *American Journal of Veterinary Research* 6: 180-182. 1945.
18. Baptista PJHP. Infectious bovine keratoconjunctivitis : a review. *Br Vet J* 1979; 135:225-242.
19. Baptista, PJHD. 1975. Queratoconjunctivite infectiosa dos bovinos. I. resistencia de bovinos vacinados Com culturas vivas agressao experimental Com annostras homologa e heterologa de *Moraxella bovis*. II. Etiologia. III. Immunologia . *Bol. Inst. Pesqui. Vet. Desiderio Finamor* 3 : 5-16, 17-27, 29-35.
20. Barner, RD. 1952. A study of *moraxella bovis* and its relation to bovine keratitis, *Am.J. Vet. Res.* 13: 132-144.
21. Bishop, b., Schuring, GG., And Troutt, HF., 1982. Enzyme –linked bodies immunosurbent assay for measurement of ant- *Moraxella bovis* anti-bodies.*Am.J. Vet. Res.* 42: 1443-1445.
22. Beard MK, Moore LJ. Reproduction de k ratoconjunctivite bovine avec une fraction h molytique et cytotoxique purifi e de *Moraxella bovis*. *Vet Microbiol* 1994;42:15-3.
23. Bergefur, Ann-Louisse, et Karl-Erick Johanson, *Moraxella bovis*.2011 pathographie : [http : //www.vetbact.org/vetbact/index.PHPartid=67 #](http://www.vetbact.org/vetbact/index.PHPartid=67#).
24. Bergey, DS. Noel .R, Krieg et John. G. Holt. *Manuel de Bact riologie Syst matique de Bergey*.Baltimore, MD : Williams and Wilkins, 1984, Pp415.
25. Billings, Frank S. Keratitis contagiosa in cattle. *Nebraska Agricultural Experiment Station Bulletin*3: 247-252. 1889.
26. Billson, FM et al. Caract risation de l'h molytine de *Moraxella bovis* en utilisant un anticorps monoclonal neutralisant l'h molyse. *Infection and Immunity*, v.68, n.6, p.3469-3474, 2000.
27. Blakemore, P. Conjunctivitis and keratitis of cattle and sheep associated with the presence of "cell-inclusion" bodies. *Journal of Comparative Pathology and Therapeutics* 57; 223-231. 1947.
28. Bovre, K., and Frohlm, LO., 1972. Variation of cloning morphology reflecting fimbriation in *Moraxella bovis* and two reference strains of *Moraxella non liquefaciens*. *Acta Pathol. Microbiol. Scand [B]. microbial . immunol.* 80: 629-640.

Ann e universitaire 2020 - 2021

29. Breed R. S, Mttray, E. G. D. and Smith, N. R. Sergey's manml of determinative bacteriology. 7th ed, Baltimore, Maryland, Williams and Vfilkins Co. 1957\.
30. Brown Esmond. Some notes on contagious ophthalmia in cattle. Veterinary Record 14: 29-33• 1934.
31. Brown, MH et al. Kératoconjunctivite bovine infectieuse: Une critique. Journal de médecine interne vétérinaire, v.12, p.259-266, 1998.
32. Byre, J. W. A clinical and bacteriological study of diplo-bacillary conjunctivitis. Journal of Pathology and Bacteriology 6:1-13. 1900.
33. Calcarami Martin J. and Witt Alfredo C. Queratocon-jxinctivitis infectocontagiosa de los bovinos observaciones clinicas y terapeuticas. Revista de Medicina Veterinaria 43: 303-312. 1962.
34. Calvi, M .; Draghi, M. (2010). Production de veaux à santé contrôlée. Actualités et commentaires Institut national de technologie agricole, Station Agropecuaria Mercedes expérimentale. N ° 454: 1-6. Disponible en:<http://inta.gob.ar/documentos/produccion-de-terneros-con-sanidad-controlada/>. Date de la consultation 27/09/2013.
35. Cardozo, E. (2007). Conception d'un score clinique de lésions ophtalmiques produit par QCBI, à utiliser sur le terrain. 5ème conférence. Techniques vétérinaires, Montevideo, Uruguay, p 56.
36. Cardozo, E .; Banchemo, L .; Guarino, H.; Lozano, A. (2008) Analyse d'association de la conjunctivite infectieuse bovine avec le virus de l'herpès Bovine I chez les veaux de 3 mois à un an en Uruguay. Vétérinaire (Montevideo) 44: 17-21.
37. Carrazzoni J. La fourrure et les yeux et les paupières. Bétail subtropical argentin. Chapitre XIII Hémisphère Sud, 1974: 153.
38. Cervieri, V.; Rovira, F.; Castro, L. (2010). Introduction au bien-être animal. Dans: Cervieri, V.; Rovira, F.; Castro, L. Bien-être animal: son rôle dans la production de viande de qualité. Série technique n ° 47, Montevideo, AINC, pages 13-18.
39. Chandler, R.L., Bird, R.G., Smith, MD., Anger, HS., and Turfrey, BA., 1983. scanning electron microscope studies on preparations of bovine cornea exposed to *Moraxella bovis* .J. com. Pathol, 93: 1-8.
40. Clerc, B. Ophtalmologie vétérinaire. Le point vétérinaire ed. 1977. Maison d'Alfort.
41. Clinkenbeard KD, Thiessen AE. Mécanisme d'action de l'hémolysine de *Moraxella bovis*. Infect Immun 1991;59:1148-1152.
42. Cobo, H.; Leaniz, G.; Gil, T. (1984). Kératoconjunctivite infectieuse bovine. Caractérisation sérologique de souches adhérentes de *Moraxella bovis* isolées dans la Uruguay Conférence Uruguayen Buiatria, Paysandú, Uruguay, p 15.1-15.7.
43. Coles, J. D. W. A. A rickettsia-like organism of the conjunctival epithelium of cattle. South African Veter- inary Medical Association Journal 7: 221-225» 1936.
44. Conceição, FR. Caractérisation antigénique et analyse des isolats de *Moraxella*

Année universitaire 2020 - 2021

- bovis récupérés dans les épidémies de kératoconjunctivite infectieuse bovine entre 1974 et 2001 en Argentine, au Brésil et au Uruguay. 2002. 196f. Mémoire (Master en médecine Vétérinaire) - cours de troisième cycle en médecine vétérinaire, Université fédérale de Pelotas.
45. Cullor, SJ; Smith, WL Endotoxines et maladies dans les aliments les animaux. Compendium Continuant Éducation Vétérinaire praticien, v.18, n.1, p.31-37, 1996.
 46. Dépliant Genta-P; Laboratorios Burnet SA.
 47. Dirksen G et autres. Médecine interne et chirurgie bovine. Page 1065 (2005).
 48. DR Anselmo Odeón, et al., pathologies de l'oeil, kératoconjunctivite infectieuse bovine. p 1 au 4, 2006, www.produccion-animal.com.ar.
 49. Earner, B. D. A study of *Koraxella bovis* and its relation to bovine keratitis. American Journal of Veterinary Research 13: 132-144. 1952.
 50. Edmondson AJ, George LW et Farver TB. Analyse de survie pour l'évaluation du temps de cicatrisation des ulcères de la cornée chez les veaux atteints de kératoconjunctivite infectieuse bovine d'origine naturelle. Am J Vet Res 1989;50:838-844.
 51. Faculté de médecine vétérinaire et de zootechnie - UNAM, Maladies des bovins, chapitre 4, (205-208).
 52. Farn, JL., Strugnell, RA., Hoyne, PA., et al. 2001. Molecular characterization of a secreted enzyme Australian bovine. *Moraxella* isolates, Australian Veterinary Journal 85(1-2):70-71.
 53. Farn, JL et al. Caractérisation moléculaire d'une sécrétion enzyme à activité phospholipase B de *Moraxella bovis*. Journal of Bacteriology, v.183, n.22, p.6717-6720, 2001.
 54. Fenwick, B. et al. Protéines de la membrane externe repressibles sur le fer de *Moraxella bovis* et démonstration de sidérophores activité. Veterinary Microbiology, v.48, p.315-324, 1996.
 56. Fiorentino A.; Peralta, M.; Odéon, A. ; Malena, R. ; Bowden, R. ; Paolicchi, F. (2001). Lésions oculaires chez les veaux touchés, à titre expérimental et naturel avec *Moraxella bovis*. Veterinary Medicine Magazine (Buenos Aires) 82: 166-170.
 57. Formston, C. Infectious kerato-conjunctivitis of cattle (new forest disease). Veterinary Record 66: 522-527- 1954.
 58. Franco, MA; Gil Turnes, C. Toxines de *Moraxella bovis*: effet sur les substrats et les cellules. Magazine de Microbiology, v.25, n.4, p.235-238, 1994.
 59. Funk L, O'Connor AM, Maroney M, Engelken T, Cooper VL, Kinyon J, Plummer P. A randomized and blinded field trial to assess the efficacy of an autogenous vaccine to prevent naturally occurring infectious bovine keratoconjunctivitis (IBK) in beef calves. Vaccine 2009; 27:4585-4590.
 60. Gallagher, C. H. Investigation of the etiology of infectious ophthalmia of cattle. Australian Veterinary Journal 30: 61-68. 1954».
 61. Gelatt, K. (2003). Fondements de l'ophtalmologie vétérinaire. Barcelone Masson 595 p.
 62. Gerhardt, R.; Allen J.; Greene, W.; Smith, P. (1982). Le rôle du visage mouche dans

Année universitaire 2020 - 2021

- un épisode de kératoconjunctivite infectieuse bovine. Journal de l'américain Association de médecine vétérinaire 180: 156-159.
63. Gerhardt, JD., Frank, SK. Enhancement of *Moraxella bovis* induced keratitis of mice by exposure of the eye to ultraviolet radiation and ragweed. *Extract. Am.J. vet. Res*1983; 44: 1382-1384.
 64. Gerherdt , BR., et al., the role of the face flies in an episode of infectious keratoconjunctivitis. *J. Am. Vet. Med. Assoc.*1982; 180: 156-159.
 65. Gildofre, JR Diversité antigénique et polymorphismes de gènes chez *Haemophilus influenzae*. *Infection et Immunité*, v.66, n.11, p.5053-5059, 1998.
 66. Gil Tournes, C. Araujo, FL sérologique caractérisation des souches de *Moraxella bovis* par double immunodiffusion. *Revue canadienne de comparaison Médecine*, v.46, p.165-168, 1982.
 67. Gil Tournes, C. Albuquerque, IMB Serotypes et sensibilité aux antibiotiques de *Moraxella bovis* isolée d'une épidémie de kératoconjunctivite infectieuse bovine. *Revue canadienne de médecine comparée*, v.46, 428-430, 1984.
 68. Gil Tournes, C. Alexo, JAG Quantification des Adhésines hémagglutinantes de *Moraxella bovis* avec anticorps monoclonaux. *Lettres en microbiologie appliquée*,v.13, p.55-57, 1991.
 69. Gil Turnes, C. Hémagglutination, autoagglutination et pathogénicité des souches de *Moraxella bovis*. *Revue Canadienne of Comparative Medicine*, v.47, p.503-504, 1983.
 70. Gleeson, Louis N. A study of infectious kerato-conjunctivitis (I.K.C.). *Irish Veterinary Journal* 19; 163-182. 1965.
 71. Gloobe, H. (1989). Cou en arrière et la tête. Dans: Gloobe, H. *Anatomie appliquée de la Bovin Saint Jose*. IICA p 153-202.
 72. Goldfine, H. et al. Perméabilisation de la membrane par *Listeria monocytogenes* spécifique du phosphatidylinositol la phospholipase C est indépendante de l'hydrolyse des phospholipides et coopératif avec la listériolysine. *Actes du National Academy of Sciences*, v.92, p.2979-2983, 1995.
 73. Greene, WH; Grubbs, ST; Potgieter, LND Analyse par immunotransfert de clivés au bromure de cyanogène *Moraxella bovis* pilin révèle la présence d'antigènes communs déterminants sur pili de souches hétérologues. *Vétérinaire Microbiology*, v.80, p.365-372, 2001.
 74. Gritffin K.& Gleeson Louis N, and Sohael, A. Infectious kerato-conjunctivitis in cattle. *Veterinary Record* 77: 1056-1057. 1965.
 75. Gutierrez, A. (2007). Maladies oculaires chez les bovins. Disponible en: http://www.produccionanimal.com.ar/sanidad_intoxicaciones_metabolicos/ojo/01-oculares.pdf. Date de la consultation: 11/9/2012.
 76. Hauduroy, P., Bhringer. G., Urbain,A.. Guillot, G.. and MaGrou, J. *Dictionnaire des bacteries pathogenes*. Paris, France, G. Masson, éditeurs. 1937.
 77. Helgomar Radu canexu, Valeria Bica-Popii : *Bactériologie vétérinaire* ; 1986.137-138.
 78. Henson, J. B. and Grumbles, L. C. Infectious bovine keratoconjunctivitis. I. Etiology. *American Journal of Veterinary Research* 21: 761-766. 1960.

Année universitaire 2020 - 2021

79. Henson, J. B. and Grumbles, L. C. Infectious bovine keratoconjunctivitis.II. Susceptibility of laboratory animals to Moraxella (Haemophilus) bovis cultures. Cornell Veterinarian 50: 445-458. 1960.
80. Henson, J. B. and Grumbles, L. C. Infectious bovine keratoconjunctivitis.III. Demonstration of toxins in Moraxella (Haemophilus) boviscultures, Cornell Veteri- narian 51: 267-284. 1961.
81. Henson, J. B. and Grumbles, L. C. Infectious bovine keratoconjunctivitis.III. Demonstration of toxins in Moraxella (Haemophilus) boviscultures, Cornell Veteri- narian 51: 267-284. 1961.
82. Henrikson, SD., 1976. Moraxella. Neisseria. Branhamella and Acintobacter. Annu. Rev.Microbiol.30: 63-83.
83. Hoein- Dalen, PS.; rosenbush, RF., and Roth, JA., 1990. Comparative characterization of the leucocidi and haemolytic activity of Moraxella bovis. Am.J. Vet. Med. Assoc.157: 452-454.
84. Highlander, Sarah, K., et George.M. Wenstock."HGSS" au Baylor college of Medecine. 27-6-2006.
85. Hobbs, M. et al. Organisation de la région du gène fimbrial de Bacteroides nodosus: souches de classe Beta et de classe alpha. Moléculaire Microbiology, v.5, p.543-560, 1991.
86. Hoffsis, GF. Keratoconjunctivite bovine : mise à jour du sujet. Therios 1992 ; 20 :22-30. Disponible en : www.Production-animal.com-ar. Date de consultation : 2-3-2008
87. Hughes, D. E., Pugh, G. W., Jr. and McDonald, T. J. Ultraviolet radiation and Moraxella bovis in the etiology of bovine infectious keratoconjunctivitis, American Journal of Veterinarian Research 26: 1331-1338. 1968.
88. Hughes, D. E., Pugh, G. W., Jr. and McDonald, T. J. Experimental bovine infectious keratoconjunctivitiscaused by sunlamp irradiation and Moraxella bovis: determination of optimal irradiation. American Journal of Veterinary Research 29: 821-828. 1968.
89. Hughes, D. E., Pugh, G. W., Jr. and McDonald, T. J. ^ Experimental bovine infectious keratoconjunctivitis caused by sunlamp irradiation and Moraxella bovis infection: resistance to re-exposure with homologous and heterologous Moraxella bovis. American Journal of Veterinary Research 29: 829-832, 1968.
90. Infante, F.; Flores, G.; Falcón A.; Infante, I. (2000). Contrôle d'une éclosion Kératoconjunctivite infectieuse bovine par le contrôle des mouches dans état larvaire. Médecine vétérinaire 17: 273-276.
91. Jackman, SH., and Rosenbush, RF.1984. in vitro adherence of Moraxella bovis to intact corneal epithelium. Curr . eye .Res, 3: 1107-1112.
92. Jackson, P. C. Infectious keratoconjunctivitis of cattle. American Journal of Veterinary Research 14: 19-25. 1953.
93. Jayapa, HG., and Lehr, 1986. Pathogenecity and immunogenicity of piliated and non piliated phases of Moraxella bovis in calves. Am. J.Vet. Res, 47: 2217-2221.
94. Johensen, KA; Wennemueler, MJ; Rosenbusch, RF Réactivité biologique du lipopolysaccharide de Moraxella bovis. American Journal of Veterinary Research, v.51, n.1, p.46-51, 1990.
95. John , P. Hays. Chapitre 3-3.38. le genre Moraxella. Procaryotes (2006). 6 :958-987.

Année universitaire 2020 - 2021

96. «Jones, P. S. and Little, R. B. An infectious ophthalmia of cattle. Journal of Experimental Medicine 38: 139-148. 1923.
97. Jones, F. S. and Little, Ralph B. The transmission and treatment of infectious ophthalmia of cattle. Journal of Experimental Medicine 39: 803-810. 1924.
98. Kagonyera GM, George LW, Munn R. Cytopathic effects of Moraxella bovis on cultured bovine neutrophils and corneal epithelial cells. Am J Vet Res 1989;50:10-17.
99. Kakuda, T., Sarataphan, N., Tanaka, T., 2006. Filamentous -haemagglutinin -like protein genes encoded on a plasmid of Moraxella bovis. Veterinary microbiology 118 (1-2). 141-147.
100. Kappeyney, J. and Ward, Archibald R. Keratitis infectiosa in cattle (keratitis pyobacillosa). American Veterinary Medical Association Journal 51: 526-531. 1917.
101. Keizer, DW et al. Structure d'un monomère de piline de Pseudomonas aeruginosa. Journal of Biological Chemistry, v.276, n.26, p.24186-24193, 2001.
102. Killinger, AH., Weisiger, R.M., Helper., CC., and Mansfield, ME., 1978. Detection of Moraxella bovis in the s IgA, IgG, and IgM classes of immunoglobulin in bovine lacrymal secretions by an indirect fluorescent antibody test. Am. J. Vet. Res. 39: 931-934.
103. Kodjo, A .; Richard, Y .; Tonjum, T. Moraxella boevrei sp. nov, une nouvelle espèce de Moraxella trouvée chez les chèvres. Journal international de bactériologie systématique, v.47, n.1, pages 115-121, 1997.
104. Kopckey, KE., Pugh, GW, Jr; McDonald, TJ., infectios bovine keratoconjunctivitis. Contact and transmission. Am.J. vet. Res, 1986. 47: 622- 624.
105. Kopckey , KE., Pugh, GW., McDonald, TJ., 1983. Infectious bovine keratoconjunctivitis. Evidence for general immunity. Am. J. Vet. Res. 44: 260- 262.
106. Kopckey, KE., Pugh, GW ,Jr; McDonald, TJ., influence of outdoor winter environment on the course of infectious bovine keratoconjunctivitis. Am. J. VET. Res, 1981.42: 1990-1992.
107. Lázaro, R. (1993). Isolement de Moraxella bovis chez les veaux atteints Kératoconjunctivite. Tropical Veterinary 18: 39-43.
108. Lániz, G. (2010). Problèmes de santé dans les systèmes intensifs. Disponible en : http://www.produccionanimal.com.ar/informacion_tecnica/invernada_o_engorde_a_corral_o_feedlot/89-Health_problems.pdf. Date de la consultation: 11/9/2012.
109. Le Minor, L., 1984. Genus Moraxella. In Bergey's Manual of Systematic Bacteriology. Vol. 1. N.R. Krieg and J.G. Holt (eds). Baltimore; Williams and Willinx, Pp427-428.
110. Lehr, C; Jayappa, HG; Goodnow, RA Serologic et caractérisation protectrice de Moraxella bovis pili. Cornell Veterinary, v.75, p.484-492, 1985.
111. Lepper, AWD; Hermans, Caractérisation LR et quantification des antigènes de pilus de Moraxella bovis par ELISA. Australian Veterinary Journal, v.63, p.401-405, 1986.
112. Lepper, AWD et al. L'efficacité protectrice du cloné Moraxella bovis pili dans

Année universitaire 2020 - 2021

- un vaccin monovalent et multivalent formulations contre des bovins infectieux induits expérimentalement kératoconjunctivite (IBK). Microbiologie vétérinaire, v.45,p.129-138, 1995.
113. Lepper, AW., and Power, BE., 1988. Infectivity and virulence of Australian strains of *Moraxella bovis* for the murine and bovine eye in relation to pilus serogroup sub-unit size and degree of piliation. *Aust. Vet. RES.* 556: 305-309.
 114. Lepper, AW., Elleman, WT., Hoynes, PA., Lehrbach, PR., Atwal, JL., Schwartz-Koff, CL., Egerton, JR., and Tenement, JM., 1993. A *Moraxella bovis* pili vaccine produced by recombinant DNA technology for the prevention of infectious bovine keratoconjunctivitis. *Vet. Microbiol.* 36: 175-185.
 115. Lorenzo, R; Suarez, V. (1994). Susceptibilité raciale. *Vétérinaire Argentine* 11: 452-456.
 116. Lwoff, A. Revision et démembrerment des hemophilae le genre *Moraxella* nou. gen. *Annales Institut Pasteur* 62: 168-171 1939.
 117. Maggs, D. Miller, P. Ofri, R. (2009). Fondements Slatter de l'ophtalmologie Vétérinaire 4ème éd. Barcelone, Elsevier 488 p.
 118. Mareco, G: Blood DC. Médecine vétérinaire. Ed. Interaméricain, page 933 (1986).
 119. Marrion, RM; Riley, LK Détection de détachement de cellules activité induite par *Moraxella bovis*. *American Journal of Veterinary Research*, v.9, p.1145-1149, 2000.
 120. Marrs, CF; Weir, S. Pili (fimbriae) de l'espèce *Branhamella*. *American Journal of Medicine*, v.88, p.36-40, 1990.
 121. Marrs, CF et al. Variation de phase du gène *Pilin* de *Moraxella*. Le bovis est provoqué par une inversion des gènes de la piline. *Journal de Bacteriology*, v.170, p.3032-3039, 1988.
 122. Mattick, JS; Whitchurch, CB; ALM, RA, Le génétique moléculaire des fimbriae de type 4 chez *Pseudomonas aeruginosa* - une critique. *Gene*, v.179, p.147-155, 1996.
 123. McNamara, PJ; Bradley, GA; Songer, JG Ciblé La mutagenèse du gène de la phospholipase D entraîne une diminution de virulence de *Corynebacterium pseudotuberculosis*. *Molecular Microbiology*, v.12, p.921-930, 1994.
 124. Mattiello, R; Lawzewitsch, I. Balestrini, R. ; (1990). Kératoconjunctivite bovine Histophysiologie et pathologie anatomique. *Vétérinaire Argentine* 6: 528-535.
 125. Mattiello, R; Lawzewitsch, I. Balestrini, R. (1990). Kératoconjunctivite bovine. Sémiologie de la vision en général et de la cornée en particulier. *Vétérinaire Argentine* 7: 613-620.
 126. Mitter. S. N. Contagious ophthalmia among cattle. *Veterinary Journal* 71: 28-29 • 1915.
 127. Morax, U. Note sur un diplobaccille pathogène pour la conjunctivite humaine. *Annales Institut Pasteur* 10: 337-345.
 128. Moore, LS; Rutter, JM Analyse antigénique du fimbrial protéines de *Moraxella bovis*. *Journal de clinique Microbiology*, v.25, p.2063-2070, 1987.
 129. Moore, LS; Lepper, AWD Un schéma de sérotypage unifié pour *Moraxella*

Année universitaire 2020 - 2021

- bovis. Microbiologie vétérinaire, v.29, p.75-83, 1991.
130. Moore, J., Lepper, AW., 1991. A unified serotyping scheme for *Moraxella bovis*. Veterinary Microbiology. 29(1): 75-83.
 131. Oag, R. K. The biological properties of the *Morax-Axenfeld* bacillus (*B. lacunatus*), with particular reference to haemolysis. Journal of Pathology and Bacteriology 54; 128-132. 1942.
 132. Odéon, A. ; Paolicchi, F. ; Combessies, G. ; Margueritte, J. (2006). Kératoconjunctivite infectieuse bovine. Angus Magazine 233: 26-32.
 133. Oeding, Per. *Diplobacillus liquefaciens* Petit, isolated from a patient with *Ulcer serpens corneae*. A description of the microbe, with a historical survey and discussion on the classification of the diplobacilli. Acta Ophthalmologica 24: 159-176. 1946.
 134. Parge, HE., Forest, KT., Hickey, MJ., Christensen, DA., Getzoff, ED., and Taimer, JA., 1995. Structure of the fibre-forming pili at 2.6 a resolution Nature 378: 32-38.
 135. Parley. S., Kliever, I. O., Pearson, C. C., and Foote, L. E. Infectious keratitis of cattle—a preliminary report. American Journal of Veterinary Research 11: 17-21. 1950.
 136. Pasloske, BL., Finly, BB., and Paranchych, W. 1985. Cloning and sequencing of *Pseudomonas aeruginosa* pilin gene. FEBS Lett; 183: 408-412.
 137. Paull, W. B. and Hawksley, M. B. Infectious keratitis in cattle, associated with *Moraxella bovis*, Veterinary Record 66: 311-312. 1954. 34.
 138. Pederson, KB., Froholm, LO., and Bovre, K. 1972. Fimbriated and cloning type of *Moraxella bovis* in relation to conjunctival colonization and development of keratoconjunctivitis in cattle. Acta Pathol- Microbiol- Scand. [B]. 80: 911-918.
 139. Prieto, CI; Aguilar, MO; Yantorno, OM Analyses de lipopolysaccharides, protéines de la membrane externe et ADN, les empreintes digitales révèlent la diversité intraspécifique chez *Moraxella bovis* isolé en Argentine. Microbiologie vétérinaire, v.70, p.213-223, 1999.
 140. Piscitelli H.; Zielinski, G. (1997). Evaluation d'une stratégie de contrôle de la kératoconjunctivite bovine infectieuse. Veterinary Argentina 14: 179-185.
 141. Poels, J. Keratitis infectiosa der runderen (*keratitis pyobacillosa*). Tijdschrift voor Veeartsenijkunde en Veeteelt 38: 758-766. 1911.
 142. Pugh, GW., and McDonald, TJ., 1977. Infectious bovine keratoconjunctivitis. Treatment of *Moraxella bovis* infections with antibiotics. Proc. Annu. Meet. U.S. Animal Assoc, 81: 120-130.
 143. Pugh, GW., Hughes, DE., and Booth, GD., 1977. Experimentally induced infectious bovine keratoconjunctivitis: Effectiveness of pilus vaccine against exposure to homologous strains of *Moraxella bovis*. Am. J. Vet. Res, 38: 1519-1522.
 144. Pugh, GW., Hughes, DE., and McDonald, TJ., 1968. Keratoconjunctivitis produced by *Moraxella bovis* in laboratory animals. Am. J. Vet. Res, 29: 2057-2061.
 145. Pugh, GW., Hughes, DE., and Schultz, VD. 1973. The pathophysiological effects of *Moraxella bovis* toxin in cattle, mice and guinea pigs. Can. J. Comp. Med. 37: 70-

Année universitaire 2020 - 2021

- 80.
146. Pugh, G .; Hughes, D. L'isolement et la caractérisation de *Moraxella bovis*. Journal américain de médecine vétérinaire Research, v.27, p.957-962, 1966.
147. Pugh, GW; Hughes, DE Infectieux induit par expérimentation kératoconjunctivite bovine: résistance des bovins vaccinés à les souches homologues et hétérologues de *Moraxella bovis*. American Journal of Veterinary Research, v.37, n.1, p.57-60 .1976.
148. Pugh, GW; Hughes, DE; Booth, GD Réponse sérologique bovins vaccinés contre des souches de *Moraxella bovis* isolées au cours des épizooties de kératoconjunctivite American Journal of Veterinary Research, v.39, n.1, p.55-57, 1978.
149. Pugh, George W., Jr. and Hughes, David E. Experimental bovine infectious keratoconjunctivitis caused by sunlamp irradiation and *Moraxella bovis* infection. Correlation of hemolytic ability and pathogenicity. American Journal of Veterinary Research 29: 835-839. 1968.
150. McDonald pugh,TJ. The isolation and characterization of *Moraxella bovis*. American Journal of Veterinary Research 27:957-962. 1966.
151. Pugh G.; Mc Donald, T.; Booth G. (1979). Kératoconjunctivite Bovine Infectieuse: Influence de l'âge sur le développement de la maladie chez les sujets vaccinés et non vaccinés Veaux après exposition à *Moraxella bovis*. American Journal of Veterinary Research 40: 762-766.
152. Pugh G.; Mc Donald T; Kopecky, K. (1980). Kératoconjunctivite bovine infectieuse: effets de la vaccination sur l'état porteur de *Moraxella bovis* chez les bovins. American Journal of Veterinary Research 41: 264-266.
153. Pugh G.; Mc Donald T. (1986). Identification des transporteurs bovins de *Moraxella bovis* par des examens culturels comparatifs des sécrétions oculaires et nasales. Américain Journal of Veterinary Research 47: 2343-2345.
154. Quiñones, C; Rivas, L .; Ramos, T .; Saravia, L .; Rivero, I .; Sanchez, J. (1977). Kératoconjunctivite infectieuse bovine causée par *Moraxella bovis*. Premier vérification en Uruguay. Annales de la Faculté de médecine vétérinaire 14: 77-90.
155. Reid, Joseph J. and Anigstein, Ludwik. Investigations on keratoconjunctivitis in cattle on the Gulf Coast of Texas. Texas Reports on Biology and Medicine 3: 187-203. 1945.
156. Rochedo, F.; Gil, C. (2003). *Moraxella bovis* : influence des caractéristiques Les contrôles génotypiques et phénotypiques ne contrôlent pas les kératoconjunctivites infectieuses bovines. Rural Science 33: 779-787.
157. Roeder BL, Clark FD, Skogerboe TL, Kelly EJ. Effet d'un traitement précoce par l'oxytétracycline parentérale à action prolongée sur la performance des veaux de boucherie présentant des lésions oculaires aiguës. Agri-Practice 1995;16:6-11.
158. Robert. S. Race,EGD Murray, Nathan.R.Smith. Genre M-Lwoff.1939; dans Bergey Manuel of determinative Bacteriology. Système ed pp 419-421. 1957.
159. Rogers, DG; Chevillie, NF; Pugh, GW Pathogenesis des lésions cornéennes causées par *Moraxella bovis* chez le gnotobiotique veaux Pathologie vétérinaire,

Année universitaire 2020 - 2021

- v.24, p.287-295, 1987.
160. Rossau, R. et al. Taxonomie de Moraxellaceae fam. Nov. Au nouvelle famille bactérienne pour accueillir le genre Moraxella, Acinetobacter et Psychrobacter et organismes apparentés. Journal international de bactériologie systématique, v.41, p.310-319, 1991.
 161. Roehl, WW., C. Marrs, MM. Beards, V. Shokooki, and JR. Hinojoza, S. Banks, D. Beiber, and JS. Mattick, 1993. Q pili enhance the attachment of Moraxella bovis to bovine corneas in vitro. Mol. Microbiol. 7: 285-288.
 162. Ruffolo, CG et al. Identification, purification et caractérisation des fimbriae de type 4 de Pasteurella multocida. Infection and Immunity, v.65, n.1, p.339-343, 1997.
 163. Ruffolo, CG, Tennement, JM ; michalaski.WP, and Adler B. 1997. Identification, purification, and characterization of type 4 fimbriae of Pasteurella multocida. Infect. Immune. 65:339-343.
 164. Sang, CC, Rodistits, OM. Maladies causés par des bactéries. En médecine vétérinaire 7ème édition. Vol I. Madrid inter américain Mc Graw-Hill. 1992. 750-753.
 165. Sandhu, T.S; and White, F.H. 1977. Production and characterization of Moraxella bovis. Hemolysin. Am. J. vet. Res. 38:883-885.
 166. Sargison ND, Hutner JE, West DM, Gwozdz MJ. Observations sur l'efficacité d'un traitement de masse par injection sous-conjonctivale de pénicilline pour le contrôle d'un foyer de kératoconjunctivite infectieuse bovine. N Z Vet J. 1996; 44:142-144.
 167. <http://pubs.ext.vt.edu/400/400-750/400-750.html>.
 168. Scarlett, M. Infections cornéennes A. diplobacilles, note sur deux diplobacilles non encore décrits (Bacillus Duplex non liquefaciens et Bacillus Duplex Josefi). Annales d'Occutestique 123: 100-111. 1916.
 169. Schaechter, Moselio, John, L. Ingraham et Frederick, C. Neidhardt. microbe. washington, DC: société américaine de microbiology, 2006.
 170. Seth, R. N. and Chandrasekariah, P. Studies on infectious bovine keratoconjunctivitis. Indian Veterinary Journal 34: 248-252. 1957. Vétérinaire. 3ème éd. Buenos Aires. Intermedica 702p.
 171. Snowder, GD., VLDV, Cundiff, LV.; Bennat, GL., genetic and environmental factors associated with incidence of infectious bovine keratoconjunctivitis in preweaned beef. AM. J. sci 2005; 83: 507-518.
 172. Soni, C. (1998). Maladies qui affectent les veaux avant le sevrage; Votre prévention Actualités et commentaires Institut national de technologie agricole, Station expérimentale agricole Mercedes. N° 324: Disponible en: http://www.produccionanimal.com.ar/informacion_tecnica/destete/30enfermedad_ternerosteste_precoz.pdf. Date de la consultation: 27/09/2013.
 173. Steve, P. C. and Lilly, J. H. Investigation on transmissibility of Moraxella bovis by the face fly. Journal of Economic and Entomology 58:444-446. 1965.
 174. Stöber, M. (2005). Maladies des organes des sens. Dans: Stöber, M Médecine interne et chirurgie bovine. 4ème éd. Buenos Aires. Inter-médical pp 1059-1093.

Année universitaire 2020 - 2021

177. Théorie du complexe oculaire bovin, Département des maladies infectieuses, UNLPam, Faculté des sciences vétérinaires.
178. Tennement, JM., and Mattick, JS., Type 4 fimbriae. Infimbriae : Adhsion, genetics, biogenics and vaccine . P. klemm (ed) .Boca Raton: CRC, Inc. Pp 127-146.
179. Townsend, W.M., Renninger, J., Stile, J., Towsend, J.R., dexamethasone induced exophthalmos in a group of holstein calves, vet ophthalmol. 2003, 6:265-268.
180. Turquieto, E.; Chayer, R; Jorge, M .; Passucci, J. (2008). Kératoconjunctivite Bovina a mis à jour et analysé des cas entre 2002 et 2006 en Argentine. Disponible dans :http://www.produccionanimal.com.ar/sanidad_intoxicaciones_metabolicos/ojo/08queratoconjuntivitis.pdf . Date de la consultation: 06/11/2013.
181. Villa, C. (2010). Kératoconjunctivite infectieuse bovine. Hereford Magazine 652: 30-32.
182. Weech , GM., and Ronshow, HW., 1983. Infectious bovine keratoconjunctivitis. Bacteriologic, immunologie, and clinical responses to experimental exposure with Moraxella bovis. Comp. Immunol. Microbiol. Infect. Dis, 6: 81-94.
183. Williams, D. (2010). Problèmes de bien-être en ophtalmologie chez les animaux d'élevage. Cliniques vétérinaires de l'Amérique du Nord. Food Animal Practice 26: 427-430.
184. Winslow, C. E, A., Broadhurst, J., Buchanan, R. E., Krumweide, C., Jr., Rogers, L. A. and Smith, G. H. The families and genera of the bacteria. Journal of Bacteriology 2: 505-566. 1917.
185. Yu, RH., Schryvers, AB., 2002. Bacterial lactoferrin receptors insights from characterizing the Moraxella bovis receptors, biochemistry and cell biology 80(1): 81-90.
186. Zielinski, G.; Piscitelli, H .; Urbani, L. (2007). Reproduction expérimentale de Kératoconjunctivite Infectieuse Bovine Chez Les Veaux Inoculés Avec *Moraxella Bovis* en phase solide. Journal of Veterinary Medicine (Buenos Aires) 88: 73-7

Année universitaire 2020 - 2021

