2022-2023



OSTEOLOGIE COMPAREE DES

MAMMIFERES DOMESTIQUES





Ouvrage à l'intention de tous ceux qui s'intéressent, cherchent, étudient, L'ANATOMIE...

Dr. MATALLAH FOUZI
Maitre De Conférences A

Laboratoire d'Epidémio-surveillance, santé, productions et reproduction, expérimentation et thérapie cellulaire des animaux domestiques et sauvages.

Département des sciences vétérinaires, Université Chadli Benjedid (El- Tarf)

TABLE DES MATIERES

I. INTRODUCTION

II. CARACTERES GENERAUX DES OS

III. LE SQUELETTE DES MAMMIFERES DOMESTIQUES

III.1. Squelette axial

III.1.1. Les os de la tête

III.1.1.1. Les os du crâne

i. Os frontal
ii. Os pariétal
iii. Os temporal
iv. Os sphénoïde
v. Os occipital
vi. Os ethmoïde

III.1.1.2. Les os de la face

i. Os incisif
ii. Os nasal
iii. Mandibule
iv. Maxillaire
v. Os lacrymal
vi. Os zygomatique
vii. Vomer
viii. Os palatin
ix. Os ptérygoïdien
x. Les cornets nasaux
xi. Os hyoïde

III.1.2. LA COLONNE VERTEBRALE (LE RACHIS)

III.1.2.1. Présentation générale

III.1.2.2. Caractères régionaux

a. Vertèbres cervicales

⇨ Atlas

⇨ Axis

⇨ Autres vertèbres cervicales

b. Vertèbres thoraciques

c. Vertèbres lombaires

d. Vertèbres sacrées ou os sacrum

e. Vertèbres caudales ou vertèbres coccygiennes

III.1.3. LE SQUELETTE THORACIQUE

III.1.3.1. Sternum

III.1.3.2. Côtes

III.2. SQUELETTE APPENDICULAIRE

III.2.1. Squelette de la ceinture et membres thoraciques

III.2.1. Squelette la ceinture et membres pelviens

VI. ANNEXES : Directions et plans anatomiques

REFERENCES BIBLIOGRAPHIQUES

LISTE DES ILLUSTRATIONS

Figure 1. Os long partiellement sectionné (A), Fémur partiellement sectionné (B).

Figure 2. Structure interne de l'os.

Figure 3. Tête osseuse d'un bovin en vue frontale.

Figure 4. Tête osseuse d'un bovin en vue ventrale.

Figure 5. Les os du crâne et de la face du cheval (Vue dorsale).

Figure 6. Tête osseuse de chien.

Figure 7. Mandibule d'un bovin (vue latérale).

Figure 8. Mandibule de chien.

Figure 9. Insertions des muscles masticateurs sur la mandibule de chien.

Figure 10. Os hyoïde du cheval (à gauche), et du bovin (à droite).

Figure 11. Cartilages laryngés et os hyoïde (chien) en vue latérale gauche.

Figure 12. Atlas d'un chien en vue crâniale.

Figure 13. Atlas d'un bovin en vue crâniale.

Figure 14. Des vertèbres cervicales d'un chien.

Figure 15. Des vertèbres cervicales d'un cheval.

Figure 16. Axis d'un cheval en vue crâniale.Figure 17. Axis d'un chien en vue crâniale.

Figure 18. Vertèbre thoracique (à gauche) et une vertèbre lombaire (à droite) d'un bovin : vue crâniale.

Figure 19. Sacrum en vues dorsale (à gauche) et en vue ventrale (à droite) d'un bovin.

Figure 20. Vue latéro –caudale du sacrum du chien.

Figure 21. Vertèbres caudales du cheval en vue latérale.

Figure 22. Vertèbres caudales du chien en vue latérale.

Figure 23. Le coccyx humain (de 3 à 5 vertèbres caudales).

Figure 24. La cage thoracique d'un chien.

Figure 25. La cage thoracique.

Figure 26. Sternum et cartilage costal du cheval en vue dorsale gauche (à gauche) et en vue latérale droite (à droite).

Figure 27. Dessin des vertèbres thoraciques numérotées du cheval.

Figure 28. Dessin des vertèbres thoraciques numérotées du chien.

Figure 29. Scapula d'un cheval en vue latérale (à gauche) et en vue médiale (à droite).

Figure 30. Scapula (vue latérale et médiale) et clavicule d'un homme.

Figure 31. Humérus d'un cheval en vue médiale (à gauche) et en vue latérale (à droite).

Figure 32. Radius-Ulna en vue latérale, d'un bovin (à gauche) et d'un chien (à droite).

Figure 33. Les os du carpe en vue dorsale chez le bovin (à gauche) et chez le cheval (à droite)

Figure 34. Squelette d'une main gauche de chien.

Figure 35. Os coxal d'un cheval en vue dorsale.

Figure 36. Coxal humain en vue latérale.

Figure 37. Fémur d'un cheval en vue crâniale (à gauche) et en vue latérale (à droite).

Figure 38. Face crâniale (a) et face caudale (b) de fémur du chien.

Figure 39. Face caudale du tibia gauche (a) et face latérale du tibia gauche (b).

Figure 39. Face caudale du tibia gauche (a) et face latérale du tibia gauche (b).

Figure 41. Plateau tibial chez un chien.

Figure 42. Ostéologie du tarse.

Figure 43. *Calcanéus* et *Talus* de ruminant.

Figure 44. Surface articulaire distale du talus (en bleu, vue de face).

Figure 45. Autopode des carnivores en vue dorsale (à gauche à et en vue latérale (à droite).

Figure 46**.** Autopode humain en vue dorsale (à droite) à et en vue latérale (à gauche).

Figure 47. Autopode du cheval (vue latérale) et des ruminants (vue dorsale).

LISTE DES ABREVIATIONS

D. à droite	*G. à gauche*
Cd. Caudal	*Cr. Crânial*
Dors. Dorsal	*Vent. Ventral*
Rost. Rostral	*Palm. Palmaire*
Med. Médial	*Lat. Latéral*

I. INTRODUCTION

Pourquoi un Livre sur l'ostéologie comparée ? La réponse pourrait être : « Et pourquoi pas ? ». L'étude de l'anatomie commence, mais c'est souvent après sa sortie que l'étudiant se rend compte qu'il aurait été utile d'écouter ces fameux cours. Alors, au lieu de collectionner des squelettes qui prennent la poussière sur les étagères (?), peut-être serait-il plus pertinent d'avoir des supports pédagogiques d'Anatomie comparée du squelette, qui aideront à répondre aux différentes questions…….

L'ostéologie (comparée) est la partie de l'Anatomie qui traite les différentes pièces osseuses du corps animal et humain (Barone R., 1986) (Pavaux CL., 1987).

L'acquisition de ces connaissances doit permettre à l'étudiant de répondre aux exigences de l'acte médical. Notamment de localiser tout organe d'un animal domestique, de pouvoir attribuer toute réaction d'une aire anatomique précise à un organe bien défini, de choisir les lieux d'auscultation, de palpation et de percussion. Connaitre les os et les muscles des animaux domestiques est indispensable pour l'acte chirurgical (Barone R., 1986).

Aussi, l'objectif d est également de faire comprendre le fonctionnement normal des organes et par comparaison, le fonctionnement anormal de ces organes. En d'autres termes, d'expliquer la physiologie et la pathologie en fonction des formes et des situations anatomiques.

Ce document d'ostéologie est destiné aux gens qui s'intéressent à l'Anatomie (Etudiants et praticiens) pour une meilleure compréhension clinique.

II. CARACTERES GENERAUX DES OS

Figures 1, 2

Les os sont des organes passifs de la locomotion. Ils sont durs, rigides, de couleur blanc jaunâtre et ils donnent attache aux muscles (Thomas T *et al*., 2008).

Ils servent à la protection de certains organes fragiles (système nerveux central, cœur et poumons). Aussi, ils ont un rôle important comme réservoirs de substances minérales et leur moelle intervient dans la production des globules rouges (Barone R., 1986).

On nomme squelette, la charpente constituée par l'ensemble des os d'un animal. Elle donne à l'individu sa forme et ses dimensions.

On différencie trois types d'os : os long, os court et os plat (Currey D., 2002) (Schémas 1,2).

- **Les os longs** se divisent chacun en un corps ou **diaphyse**, et deux extrémités ou **épiphyses**.

La diaphyse est presque toujours prismatique et triangulaire, voire irrégulièrement cylindrique (Humérus, Fémur), et présente donc à décrire généralement trois faces et trois bords. Le calibre de la diaphyse d'un os long n'est réellement constant qu'au niveau médiodiaphysaire, il s'élargit vers les épiphyses. Les épiphyses sont, pour la plupart des oslongs, plus volumineuses et présentent une ou plusieurs surfaces articulaires sur les pourtours desquelles s'insère la capsule articulaire, ainsi que des tubercules ou desfossettes d'insertions tendino-musculaires et ligamentaires. Existent également à la surface de ces os, des protubérances, des crêtes ou des sillons. Le terme d'épiphyse proximale s'applique à l'extrémité qui regarde la racine du membre et le terme d'épiphyse distale à l'extrémité opposée.

La jonction entre l'épiphyse et la diaphyse correspond à la métaphyse, où se situe le cartilage de croissance (Bloom W., 1994) (Kamina P., 2002) **(Figure 1).**

⇨ **Les os courts** : les trois dimensions sont sensiblement égales. Il est composé d'un noyau d'os spongieux entouré d'une corticale d'os compact (*Exemples* : carpes, tarses).

⇨ **os plats** : une dimension nettement plus courte que les deux autres (*Exemples* : os scapula, os pariétal).

⇨ En plus de ces types, il ya des **os irréguliers** (*Exemple* : os sphénoïde).

Un os comporte six types différents de tissus (Bloom W., 1994) **(Schéma 2):**

- **Le périoste** est une membrane fibreuse qui recouvre les os, à l'exception des articulations.
- **L'os compact**, très dense et uniforme, est composé d'unité élémentaire cylindrique constituée de lamelles juxtaposées.
- **L'os spongieux** ressemble à une éponge avec ses lamelles osseuses délimitant d'innombrables cavités.
- **Le cartilage articulaire ou hyali**n, qui recouvre les extrémités, apparaît au microscope comme une gelée rigide mais encore élastique.
- **La moelle osseuse ou moelle rouge** occupe toutes les cavités de l'os spongieux.
- **La moelle jaune**, masse graisseuse qui occupe le centre de la diaphyse des os longs chez l'adulte.

On trouve des os pairs, asymétriques (*Exemple* : os temporal, os pariétal) et des os impairs, symétriques (*Exemple* : os occipital, os ethmoïde).

Nb. On nomme des ***sésamoïdes*,** de petits os que l'on trouve principalement près des articulations ou dans l'épaisseur de tendons. La formation des os sésamoïdes est différente de celle des autres os, puisque ce sont des vestiges de ligaments calcifiés, c'est pourquoi ils ne sont pas tous considérés comme partie intégrante du squelette animal (*Exemple* : la rotule).

Le nombre des os se différencie d'une espèce animale à une autre surtout en raison des variations numériques de la colonne vertébrale, des côtes et aussi des doigts. De plus dans le même individu, certaines pièces présentes chez le fœtus ou le jeune peuvent se souder à d'autres os ou disparaitre avec l'âge (Barone R., 1986). Le nombre à titre d'exemples est de :

- 206 os pour l'organisme humain;
- Chez le bœuf, le nombre des os est de 288 à 290; il est de 286 à 295 chez le mouton et 280 à 285 chez la chèvre ;
- Chez les équidés, le nombre diminue par apport aux précédents (192 à 200 os) vue de la simplification de la main et du pied (il ne possède qu'un seul doigt, (doigt III).

Les os des ruminants sont plus épais et massifs et imprégnés des graisses qui leur donnent une couleur jaunâtre par apport aux équidés.

(A) **(B)**

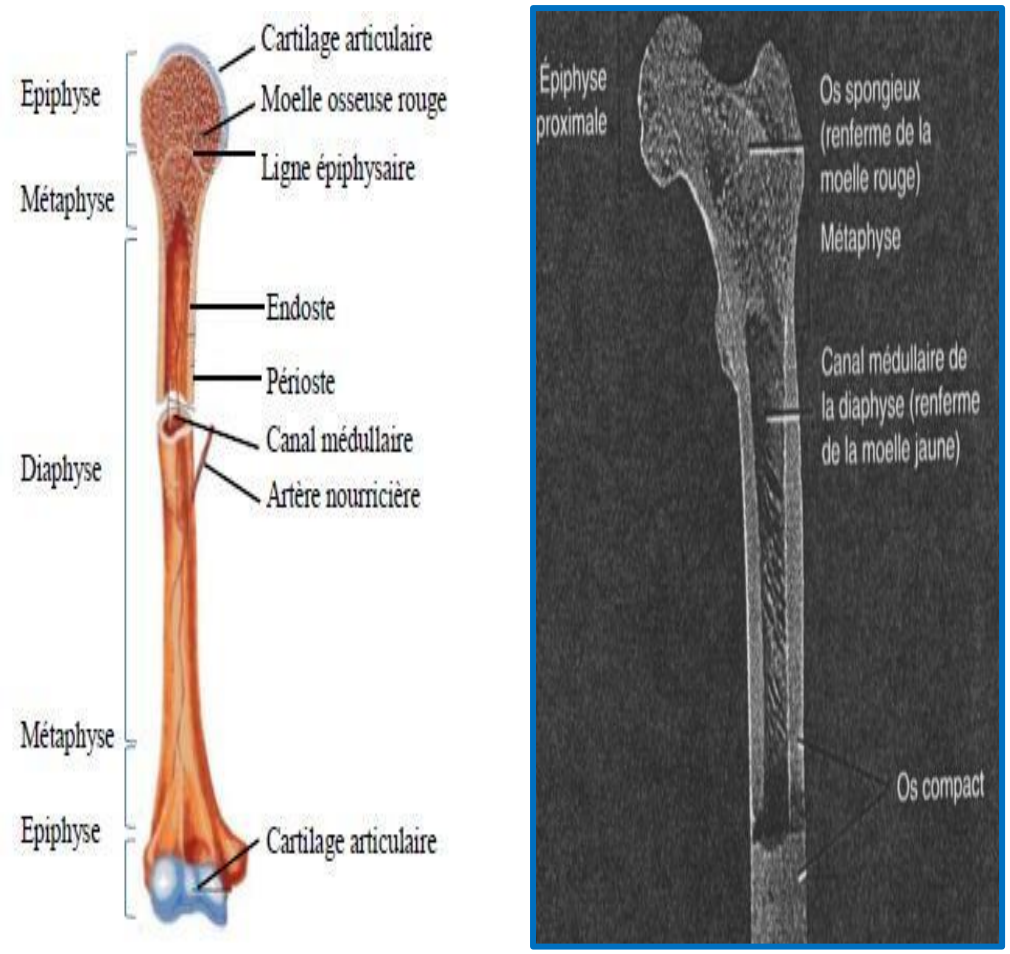

Figure 1. Os long partiellement sectionné (A), Fémur partiellement sectionné (B) (D'après Tortora G.J. et Grabowski S.R., 2001).

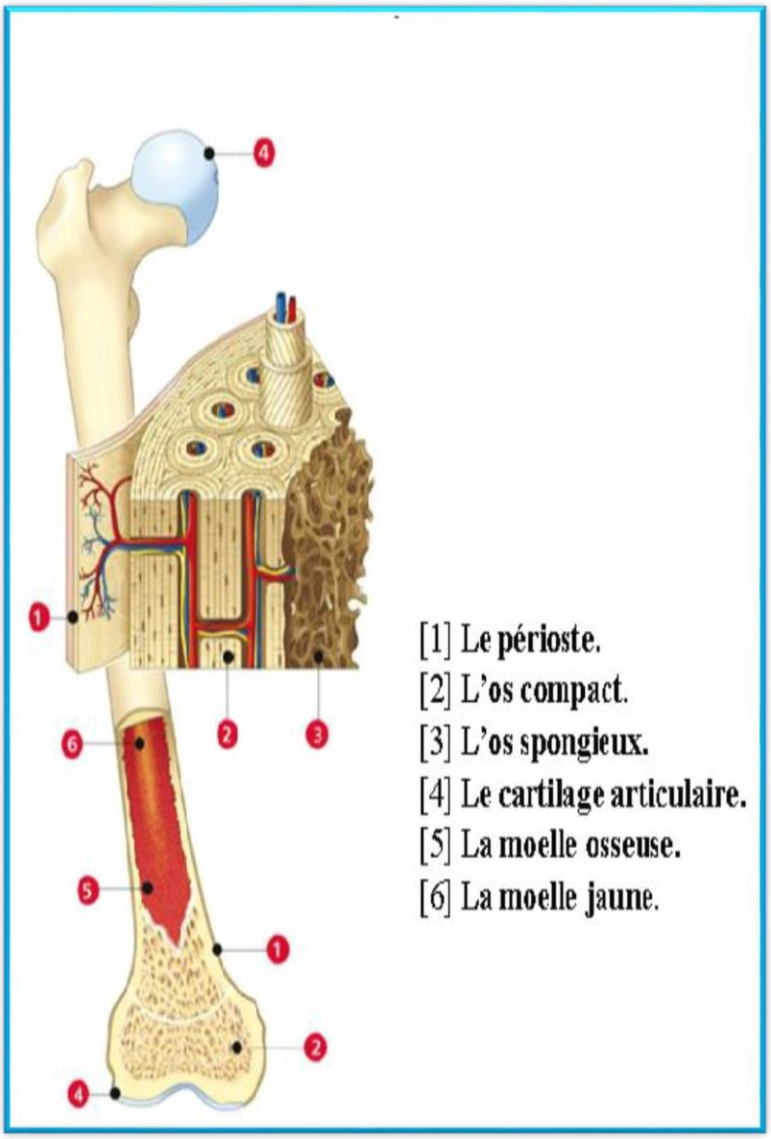

Figure 2. Structure interne de l'os (D'après Cowin S., 2001).

III. SQUELETTE DES MAMMIFERES DOMESTIQUES

Le corps comprend le tronc renfermant les principaux viscères et quatre membres (deux membres thoraciques et deux autres pelviens). Le tronc se prolonge par deux parties, l'une antérieure formée par la tête et le cou, l'autres est la queue à l'extrémité opposée.

Le squelette des mammifères est constitué de deux grandes divisions : le squelette axial, comportant la tête, le cou et le tronc, et le squelette appendiculaire, comprenant la ceinture et les membres. Nous étudierons dans l'ordre, deux parties (Barone R., 1986) (Pavaux CL., 1987) :

III.1. Squelette axial:

Le squelette axial comprend la colonne vertébrale, formée par les vertèbres.

La tête est située à son extrémité crâniale, et les côtes, reliées par le sternum ventralement, s'y attachent en région thoracique.

III. 2. Squelette appendiculaire (squelette zonal):

- Squelette de la ceinture et membres thoracique ;
- Squelette de la ceinture et membres pelviens.

III.1. SQUELETTE AXIAL

III.1.1. Squelette de la tête : *Figures 3,4,5,6,7,8,9,10,11,12,13*

Articulé à la première vertèbre du cou (Atlas).

Le squelette de la tête comprend deux parties : les os du crâne et les os de la face.

Le crâne est constitué par les os qui entourent l'encéphale avec ses méninges et ses vaisseaux ainsi que les organes d'audition.

Les os de la face forment la charpente des cavités du nez et de la bouche, à leurs union avec ceux du crâne, on trouve les orbites destinés à loger les yeux e leurs annexes d'une part et autre part, le labyrinthe ethmoïdale qui forme l'arrière fond de la cavité du nez.

Chez les mammifères domestiques, tous les os du crâne et de la face se soudent entre eux. Seuls restent mobiles ; **les mandibules**, articulés aux os temporaux pour permettre la fonction de la mastication des aliments ; **os hyoïdien**, caché plus profondément et uni aux os temporaux pour donner attache de façon mobile à la langue, au pharynx et larynx (Barone R., 1986) (Ashdown R.R, Dones S.H., 1996) (Collin B., 1993).

III.1.1.1. Les os du crâne (Barone R., 1986- 2000) (Rohen J-W, Yokochi C., 1991)

(Currey., 2002): le crâne est limité :

- dorsalement par les **os frontaux** et les **os pariétaux**;
- latéralement par les **os temporaux**;
- ventralement par l'**os sphénoïde** et l'**os occipital**;
- rostralement par l'**os ethmoïde**.

i. **Os frontal : os** impair chez l'homme, impair chez les grands et petits ruminants, carnivores domestiques et équidés, plat et irrégulier**.**

Il est composé de trois parties :

- la première aide à former la cavité crânienne, c'est **l'écaille frontale** *;* elle est très développée chez les ruminants et porte **le processus cornual** ;
- la seconde concourt à former l'extrémité caudale de la région dorsale du nez : la **partie nasale ;**
- la troisième est la partie qui entre dans la constitution de l'orbite: la **partie orbitaire** qui porte le **processus zygomatique**.

⇨ ***Insertion musculaire*** **(**Collin B., 1993)

Muscle frontal : Sur la face frontale, caudo-médialement au foramen supra-orbitaire.
Muscle temporal : au niveau de la ligne temporale.

ii. **Os pariétal :** os pair et plat pour toutes espèces animales et homme.

Il compose la plus grande partie de la voûte du crâne pour de nombreuses espèces animales. La face externe de cet os est parcourue par une crête incurvée en direction rostro-latérale : **la ligne temporale**.

Chez le cheval et les carnivores domestiques, les deux lignes temporales s'unissent caudalement en une **crête sagittale externe**. La face interne de cet os porte les empreintes des circonvolutions cérébrales (Collin B., 1993).

⇨ ***Insertion musculaire***

Muscle pariéto-auriculaire : Sur la partie caudale de la crête sagittale externe (cheval) (Collin B., 1993*).*

iii. **Os temporal :** os pair, asymétrique. Il s'articule avec la mandibule par l'articulation mobile temporo-mandibulaire et renferme les organes de l'audition (oreille). Il est unit aux os temporaux, occipital, frontal et zygomatique.

On distingue deux parties : la **partie écailleuse** et la **partie auriculaire ou tubéreuse**.

- **La partie écailleuse** comporte le processus zygomatique qui rejoint l'os zygomatique pour former **l'arcade zygomatique**.
- **La partie auriculaire ou tubéreuse**" est un bloc épais logeant une grande partie de l'oreille et de ses dépendances.

Elle résulte de la soudure de trois parties : la **partie pétreuse**, la **partie tympanique** et la **partie endotympanique**.

La partie tympanique est creusée de la cavité de l'oreille moyenne ou cavité tympanique alors que a partie pétreuse contient le labyrinthe osseux qui loge l'oreille interne.

De sa face latérale se détache le **méat acoustique externe**, anciennement "conduit auditif externe", et de sa face médiale, le **méat acoustique interne**, anciennement "conduit auditif interne".

Sa base comprend **le processus musculaire** sur lequel s'attache le muscle tenseur du voile du palais.

⇨ ***Insertion musculaire*** **(**Collin B., 1993)

Muscle temporal : Sur toute la surface de la fosse temporale.

Muscle ptérygoïdien latéral : Sur la face ventrale de l'os sphénoïde et sur une petite partie adjacente de l'os temporal.

iv. **Os sphénoïde :** os impair, situé dans le plancher de la cavité crânienne.

L'os sphénoïde est au centre du squelette crânien. Il a la particularité de s'unir avec tous les os du crâne. Il s'unit également avec des os de la face car il participe à la constitution des parois osseuses des cavités de la face et plus particulièrement de l'orbite et des fosses nasales.

C'est l'os principal de la base interne du crâne. Il résulte de la fusion de deux os : l'os **basisphénoïde** et l'os **présphénoïde** constitués chacun d'un corps et de deux ailes.

L'os basisphénoïde porte en outre le **processus ptérygoïde** formant avec l'os ptérygoïde et la lame perpendiculaire de l'os palatin une longue crête dite "**ptérygopalatine**".

⇨ ***Insertion musculaire*** **(**Collin B., 1993)

Muscle long de la tête : Sur les tubercules musculaires du basioccipital et sur la partie caudale du corps de l'os sphénoïde.

v. **Os occipital :** os impair, il s'articule avec les os pariétaux, les os temporaux, l'os sphénoïde et l'os atlas (articulation mobile atlanto-occipitale). Il comporte quatre parties :

- l'**écaille occipitale** montre la saillie de la protubérance occipitale externe, point culminant du crâne chez le Cheval et les Carnivores ;
- les deux **parties latérales** délimitent le grand trou (foramen magnum),portant les condyles occipitaux et les processus jugulaires ;
- la **partie basilaire** comporte les **tubercules musculaires**, lieu d'insertion des muscles droits ventraux t longs de la tête.

⇨ ***Insertion musculaire*** **(**Collin B., 1993)

Muscle digastrique : sur l'apex du processus jugulaire de l'os occipital.

Muscle occipito-hyoïdien : sur tout le bord rostral et la partie adjacente de la face latérale du processus jugulaire de l'os occipital.

vi. **Os ethmoïde :** os impair qui constitue le fond des cavités nasales. Il est situé à la limite entre le crâne et la face.

Il comporte une **lame perpendiculaire**, une **lame criblée** et une "**masse latérale**" (Barone R., 1986) (Pavaux CL., 1987).

- La **lame perpendiculaire**, pièce médiane impaire, prolonge caudalement le septum du nez et vient former un éperon à la partie rostrale de la cavité crânienne. Son bord caudal fait à l'intérieur de la cavité crânienne une saillie médiane plus ou moins tranchante, concave de haut en bas : c'est la **crête de coq**.
- La **lame criblée** sépare les cavités nasales de la cavité crânienne. Elle reçoit, sur le vivant, le bulbe olfactif du cerveau. La face caudale (endocrânienne) de la lame criblée, concave en tout sens, constitue la fosse ethmoïdale.

La lame criblée est perforée de nombreux orifices, lieu de passage des nerfs olfactifs.

- La "**masse latérale**" est composée :

✓ d'une part des **volutes ethmoïdales** ou **ethmoturbinaux** *;* ce sont des lames osseuses très minces et fragiles, enroulées sur elles-mêmes tapissées sur leurs deux faces par la tunique de la muqueuse du nez ;

✓ d'autre part de la "**lame papyracée**" : sa partie latérale constitue la **lame orbitaire** qui forme la paroi médiale de l'orbite ; cette lame se continue dorsalement et ventralement du côté médial : la partie qui passe dorsalement en formant une sorte de toit au-dessus des volutes est la **lame tectoriale** ; celle qui passe ventralement et forme le plancher ethmoïdal est la **lame basale**.

III.1.1.2. Les os de la face (Barone R., 1986) (Rohen N J-W, Yokochi C., 1991) :

Sur le Plan superficiel :

- dorsalement : les **os incisifs**, les **os nasaux** ;
- ventralement : les **mandibules**, **l'appareil hyoïdien** ou **os hyoïde** ;
- latéralement : les **maxillaires**, les **os lacrymaux**, les **os zygomatiques**.

Sur le Plan profond : le **vomer**, les **os palatins**, les **os ptérygoïdes**, les **cornets nasaux**.

1. **Os incisif :** os pair, asymétrique, situé à l'extrémité rostrale de la tête.

Il porte les dents incisives de l'arcade dentaire supérieure quand elles existent. Il comporte deux processus : le **processus palatin** et le **processus nasal**.

2. **Os nasal :** os pair et plat.

C'est un os pair et plat délimitant, avec la partie nasale de l'os frontal, la région dorsale du nez, anciennement "chanfrein". Sur sa face interne, la crête ethmoïdale donne insertion au cornet nasal dorsal. L'os nasal se prolonge rostralement par deux pointes plus ou moins développées selon les espèces.

3. **Mandibule**

La mandibule est un os impair (anciennement dénommé le *maxillaire inférieur*), formant la mâchoire inférieure. La mandibule est initialement formée de deux os qui fusionnent au cours de la croissance au niveau de la symphyse mentonnière (ou symphyse mandibulaire).

Elle porte les dents de l'arcade dentaire inférieure ; c'est l'un des deux os mobiles de la tête chez les mammifères (l'autre étant **l'os hyoïde**). Elle s'articule à l'os temporal par une articulation synoviale ; l'articulation temporo-mandibulaire. Elle dérive du premier arc pharyngien ou branchial, anciennement "arc mandibulaire". Plusieurs muscles s'insèrent sur cet os afin d'assurer la fonction de mastication (Barone R., 1986).

La mandibule est un os singulier qui a une forme distinctive de fer à cheval et est symétrique des deux côtés. C'est la partie mobile des mâchoires lorsque le corps est

engagé dans le processus d'alimentation et pour cette raison, tous les muscles de la mastication, y compris les muscles ptérygoïdiens médial et latéral, le muscle temporal et le muscle masséter, s'y attachent.

Elle est constituée de deux portions, le corps et la branche, raccordées selon un angle d'environ 90°, l'angle de la mandibule.

- Le **corps**, partie horizontale, comporte deux parties : une partie incisive et une partie molaire. La partie incisive présente une face linguale et une face labiale. La partie molaire présente une face latérale ou buccale et une face médiale ou linguale.
- La **branche** est la partie verticale. La branche montante se termine en haut par le processus coronoïde en avant qui donne insertion au muscle temporal et en arrière par le condyle mandibulaire dont la tête s'articule sous un ménisque dans la fosse mandibulaire (fosse glénoïde de l'os temporal) (Captier G., 2010).

4. Maxillaire

On distingue sur sa **face faciale**, latérale, une partie de la crête faciale se terminant par la tubérosité faciale. Sa **face nasale**, médiale, est parcourue par la crête conchale qui donne attache au cornet nasal ventral.

Le maxillaire est creusé par un sinus homonyme qui s'ouvre dans la cavité nasale par le hiatus maxillaire.

Le maxillaire comporte une lame osseuse se détachant perpendiculairement de la face nasale : le **processus palatin**. Les processus palatins fusionnés des deux os maxillaires forment la partie du palais dur située rostralement à l'os palatin.

Au-dessus de la dernière dent molaire supérieure, on distingue la tubérosité maxillaire qui borde latéralement le trou maxillaire.

5. **Os lacrymal :**

On distingue deux faces : une **face externe** et une **face interne**.

La face externe est séparée elle-même en deux parties : la **face faciale** et la **face orbitaire** alors que la face interne entre dans la constitution de la cavité du nez et spécialement des sinus paranasaux.

6. **Os zygomatique** (Barone R., 1986) (Anderson B.G., Anderson W.D. 1994)

Nommé aussi **zygoma** (anciennement **os malaire**), il possède un corps correspondant au relief palpable de la pommette (homme). Ce corps est relié aux autres os de la face par des prolongements dit processus, qui sont au nombre de quatre :

- Un prolongement interne vers le rebord inférieur de l'orbite ;
- Un prolongement supérieur vers le rebord externe de l'orbite rejoignant l'os frontal;
- Un prolongement inférieur vers l'os maxillaire et palpable dans la bouche ;
- Un prolongement postérieur le reliant avec le fin prolongement de l'os temporal.

Il est parcouru par la **crête faciale** et s'unit caudalement au processus zygomatique de l'os temporal pour former **l'arcade zygomatique**.

7. Vomer

C'est un os impair qui s'étend de l'os sphénoïde jusqu'aux dents incisives supérieures.

Il se présente comme une lame sagittale médiane, dont le bord postérieur est libre. Le bord inférieur s'articule avec les os maxillaires au niveau de la suture palatine médiane; le bord antérieur s'articule en haut avec la lame perpendiculaire de l'os ethmoïdal et en bas avec le cartilage du septum nasal. Son bord supérieur s'articule avec la face inférieure du corps de l'os sphénoïdal.

8. Os palatin

Sa lame horizontale participe à la formation du palais dur caudalement aux processus palatins fusionnés des maxillaires. Sa lame perpendiculaire concourt à former la crête dite "**ptérygopalatine**".

9. Os ptérygoïdien

C'est une fine lame osseuse terminée par un crochet : le crochet ptérygoïdien. Il participe à la formation, avec l'os palatin et l'os sphénoïde, de la crête dite "ptérygopalatine".

10. Les cornets nasaux

Les cornets nasaux sont des lames osseuses très minces enroulées sur elles-mêmes et revêtues par la région respiratoire de la tunique muqueuse du nez. Ils permettent de réchauffer et d'humidifier l'air inspiré **(**Marcenac N., 1961). On distingue une paire

de cornets nasaux dorsaux et une paire de cornets nasaux ventraux. Entre les extrémités caudales de ces deux paires de cornets, vient s'enclaver plus ou moins la "masse latérale" de l'os ethmoïde dont la grande volute est assimilée à un cornet nasal moyen.

11. Os hyoïde (Appareil hyoïdien)

C'est un ensemble de pièces osseuses ou fibro-cartilagineuses situées ventralement au crâne, entre les deux branches des mandibules. Il dérive du deuxième arc pharyngien ou branchial, anciennement "arc hyoïdien", et du troisième arc pharyngien ou branchial dans une moindre mesure. Il soutient de façon souple la langue, le pharynx et le larynx.

Il comprend une pièce principale impaire : le basihyoïde prolongé chez les Bovins et les Chevaux par le processus lingual. Puis vient caudalement le thyrohyoïde et dorsalement le cératohyoïde, l'épihyoïde, le stylohyoïde et enfin le tympanohyoïde, pièce d'union avec le processus styloïde de l'os temporal par l'articulation temporohyoïdienne (Barone R., 1986) (Evans H.E., 1993).

C'est le seul os qui n'est pas connecté directement avec les autres os. Il sert de repère de catégorisation des muscles antérieurs du cou : les muscles supra-hyoïdiens et les muscles infra-hyoïdiens. Le muscle constricteur moyen du pharynx s'insère sur la face postérieure de l'os hyoïde.

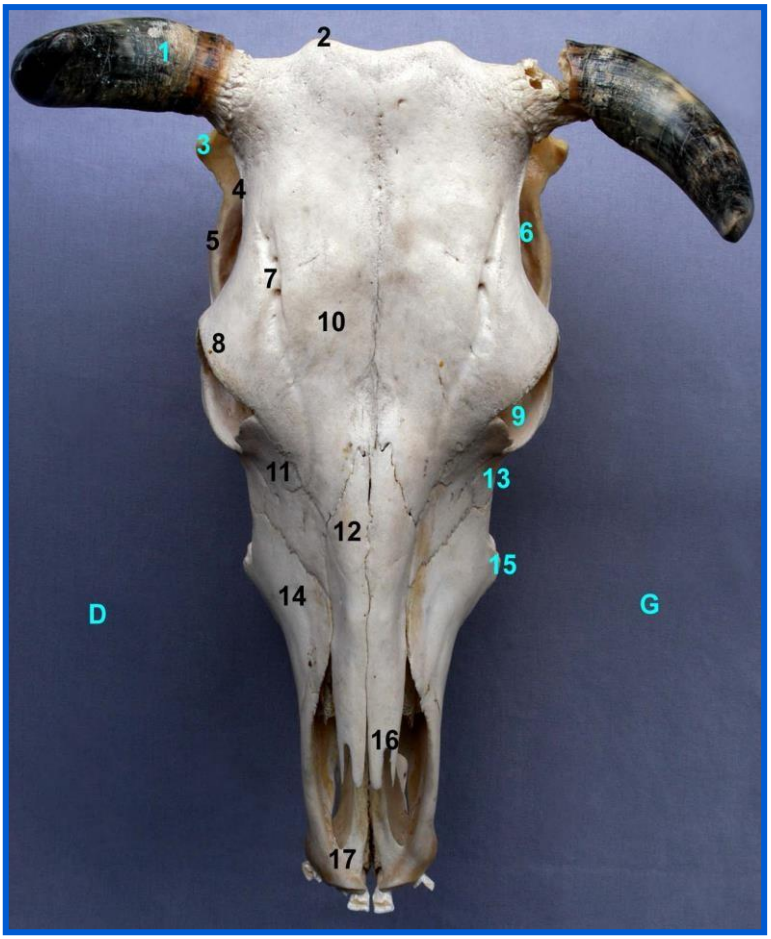

Figure 3. Tête osseuse d'un bovin en vue frontale.

(D'après le site Ostéologie Comparée des Carnivores Domestiques, des Equidés et des Bovins. ENVA).

1. Processus cornual de l'os frontal 2. Protubérance inter cornuale 3. Processus mastoïde 4. Ligne temporale 5. Crête temporale 6. Fosse temporale 7. Foramens supra-orbitaires 8. Arcade sourcilière 9. Orbite 10. Os frontal 11. Os lacrymal 12. Os nasal 13. Os zygomatique 14. Os maxillaire 15. Tubercule facial 16. Processus rostral de l'os nasal 17. Os incisif

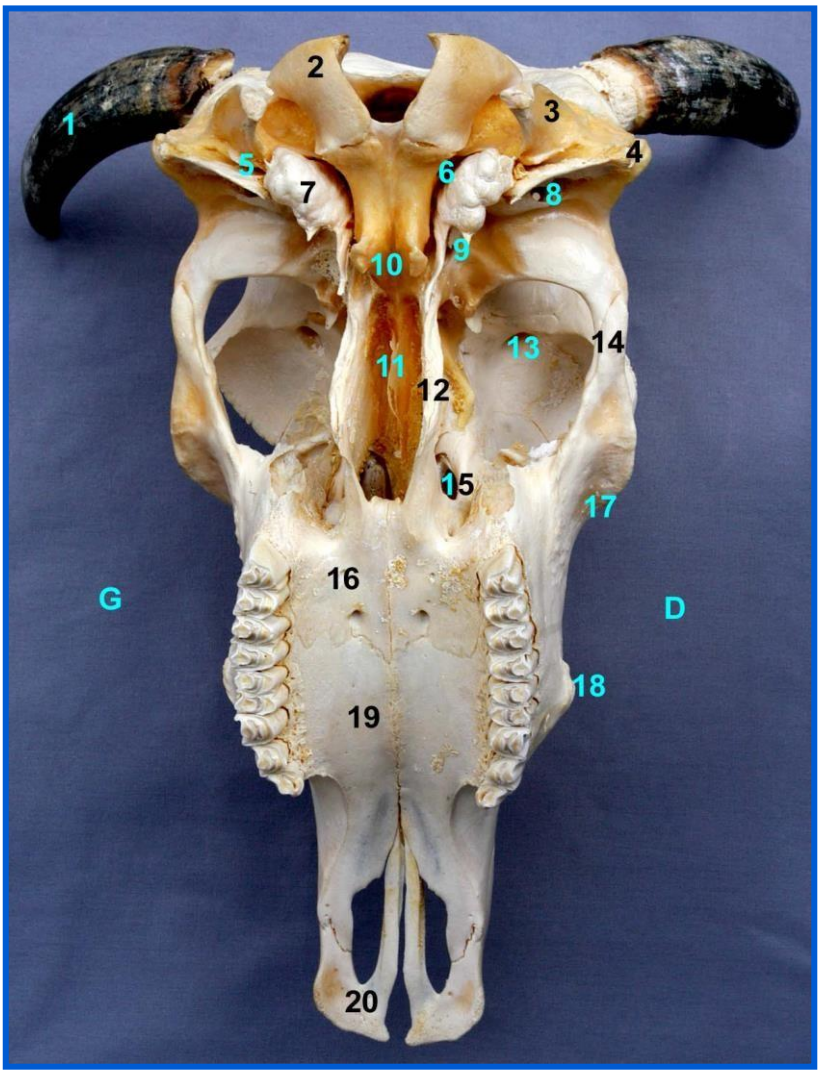

Figure 4. Tête osseuse d'un bovin en vue ventrale.

(D'après le site Ostéologie Comparée des Carnivores Domestiques, des Equidés et des Bovins. ENVA).

1. Processus cornual de l'os frontal 2. Condyle occipital 3. Processus para condylaire 4. Processus mastoïde 5. Foramen stylo-mastoïdien 6. Foramen jugulaire 7. Bulle tympanique 8. Foramen rétroarticulaire 9. Foramen ovale 10. Os sphénoïde 11. Os vomer 12. Os ptérygoïde 13. Entrée du canal supra-orbitaire 14. Arcade zygomatique 15. Foramen sphéno-palatin 16. Os palatin 17. Crête faciale 18. Tubercule facial 19. Os maxillaire 20. Os incisif

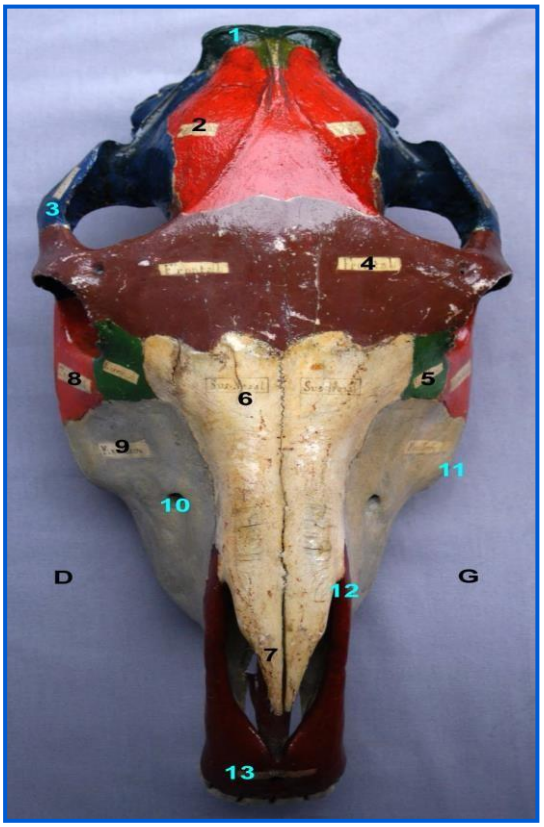

1. Os occipital
2. Os pariétal
3. Processus zygomatique de l'os frontal
4. Os frontal
5. Os lacrymal
6. O s nasal
7. Processus rostral de l'os nasal
8. Os zygomatique
9. Os maxillaire
10. Foramen infra orbitaire
11. Tubercule facial
12. Incisure naso- incisive
13. Os incisif

Figure 5. Les os du crâne et de la face du cheval (Vue dorsale).

(D'après le site Ostéologie Comparée des Carnivores Domestiques, des Equidés et des Bovins. ENVA).

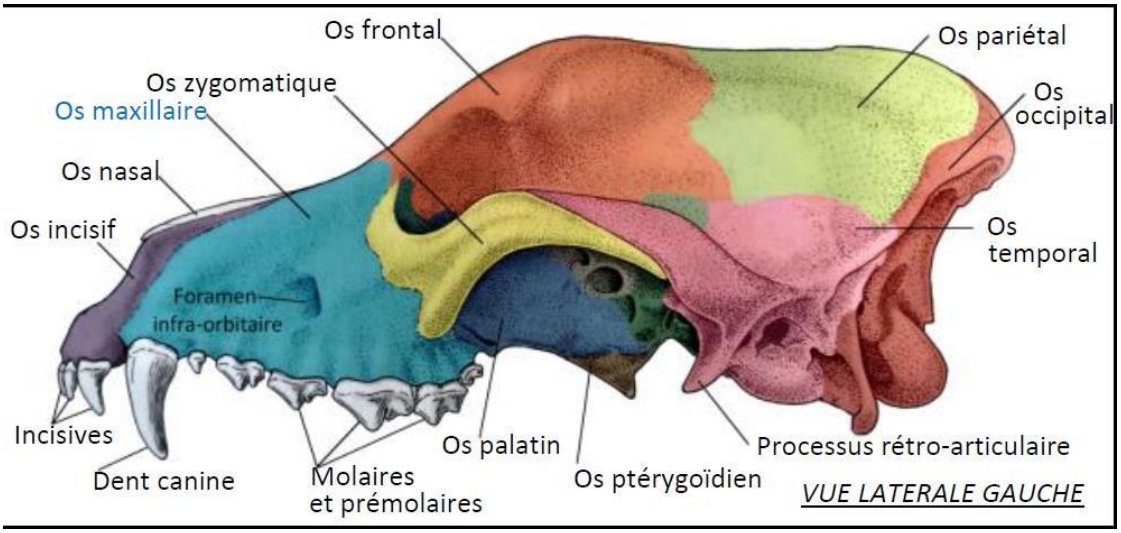

Figure 6. Tête osseuse de chien. (D'après Dyc K.M. *et al.,* 2009).

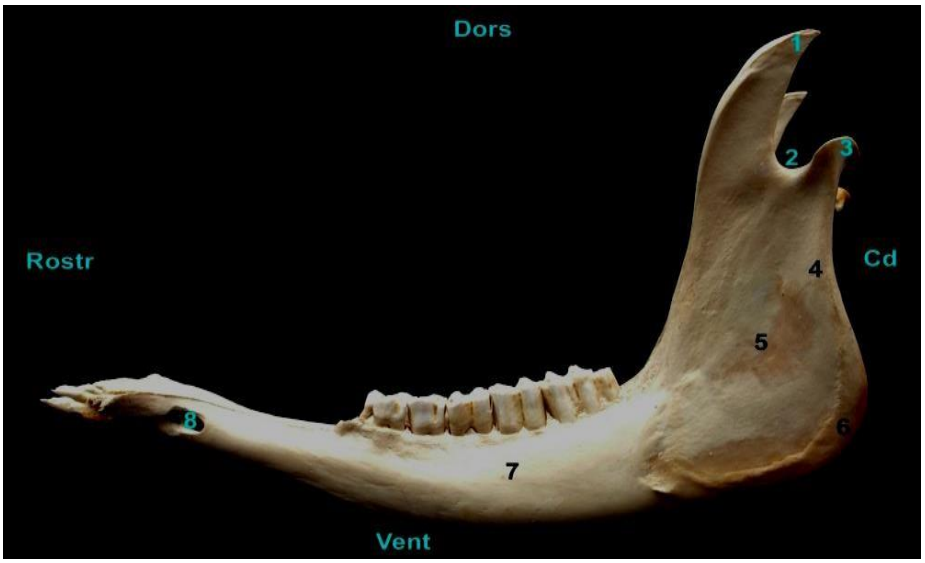

Figure 7. Mandibule d'un bovin (vue latérale).

D'après le site Ostéologie Comparée des Carnivores Domestiques, des Equidés et des Bovins. ENVA).

1. Processus coronoïde 2. Incisure mandibulaire 3. Condyle 4. Branche 5. Fosse massétérique 6. Angle de la mandibule 7. Corps de la mandibule 8. Foramen mentonnier.

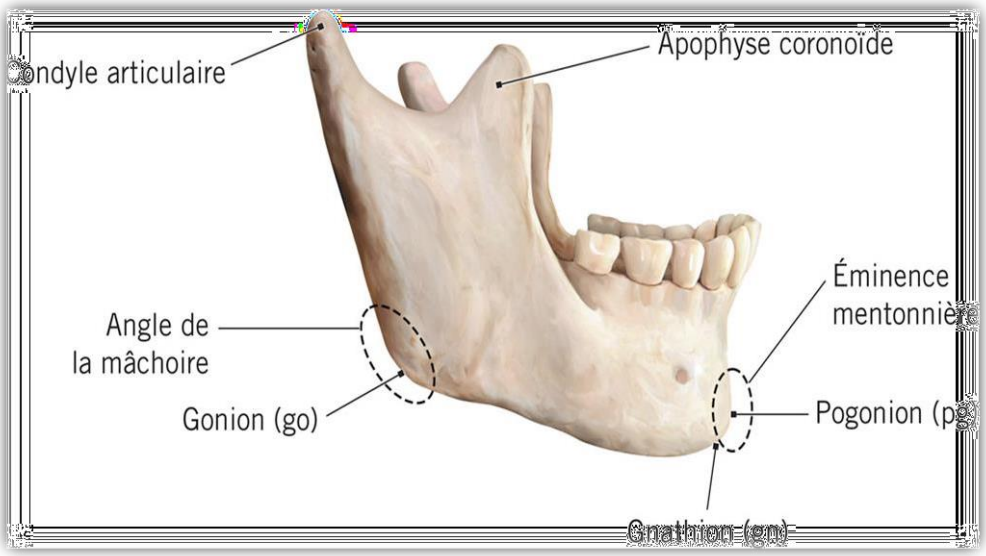

Figure 8. Mandibule humaine e vue latérale (David Emond, Anouk Noël (illustration), 2019).

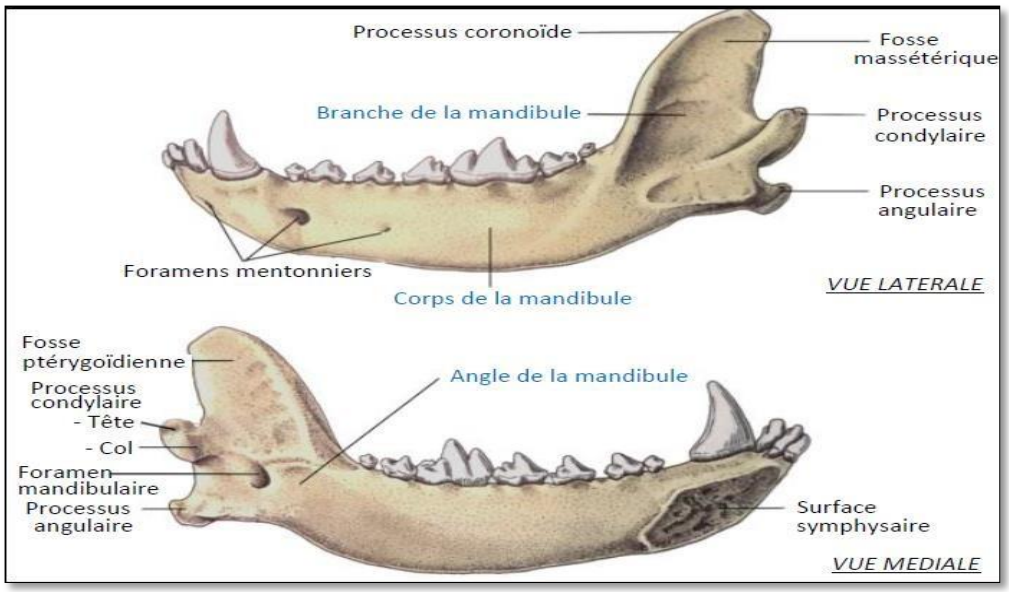

Figure 9. Mandibule de chien (D'après DYC K.M. *et al.,* 2009).

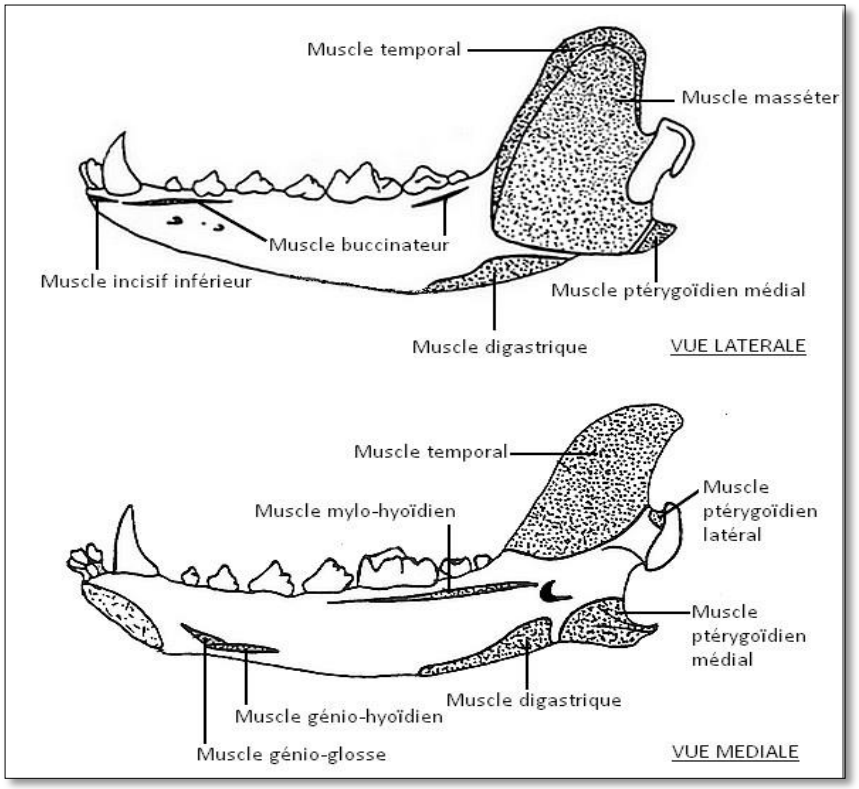

Figure 10. Insertions des muscles masticateurs sur la mandibule de chien. (D'après Barone R., 1997).

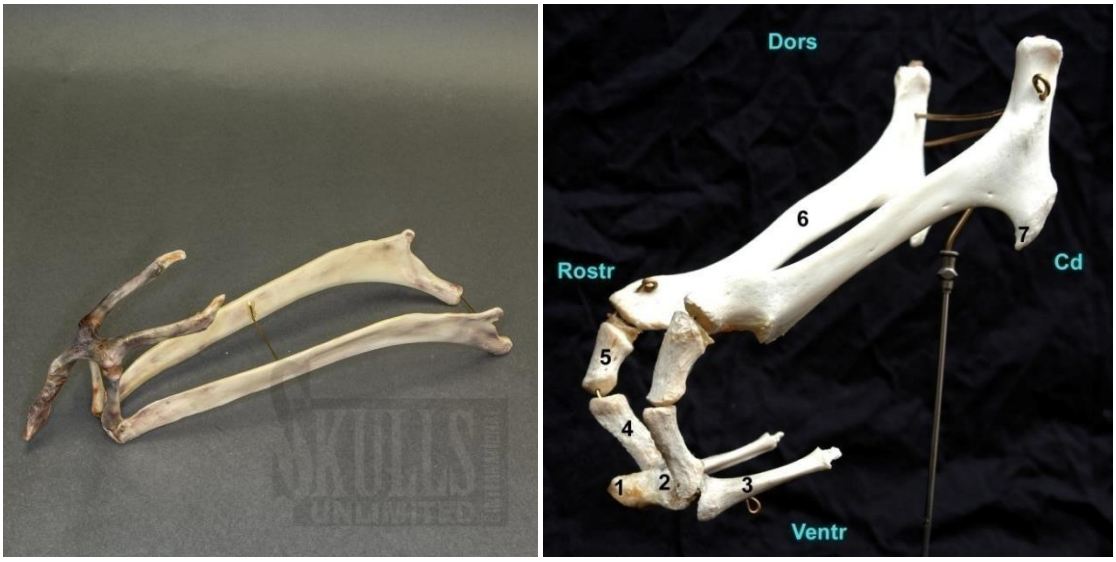

Figure 11. Os hyoïde du cheval (à gauche), et du bovin (à droite).

1. Processus lingual 2. Corps de l'os hyoïde 3. Grande corne 4. Petite corne 5. Epihyoideum 6. stylohyoideum 7. angle styloidien.

(D'après le site Ostéologie Comparée des Carnivores Domestiques, des Equidés et des Bovins. ENVA).

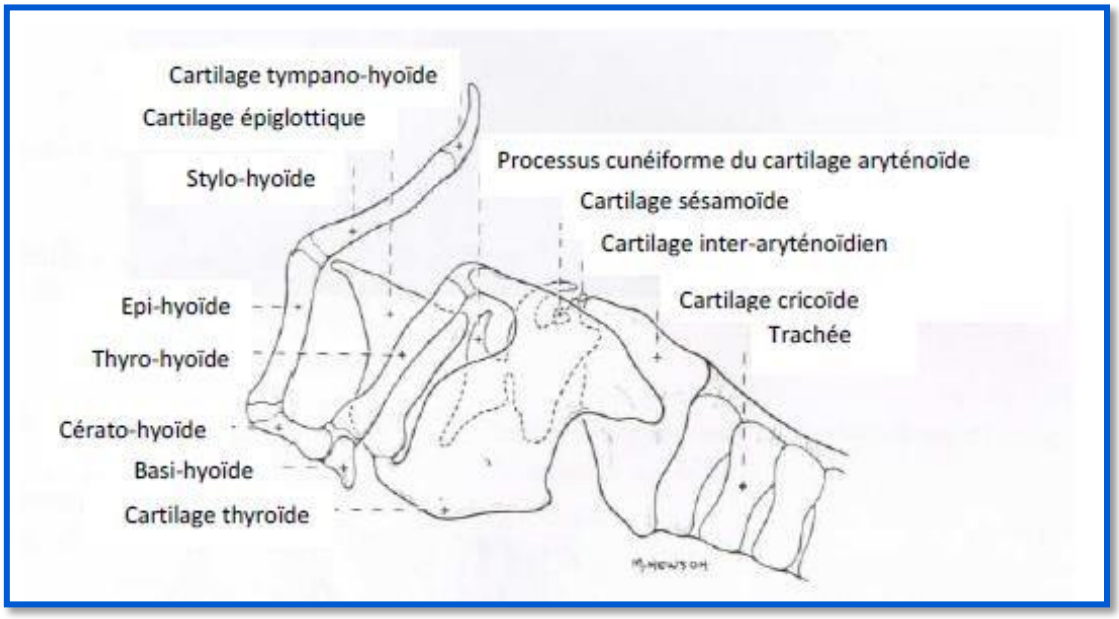

Figure 12. Cartilages laryngés et os hyoïde (chien) en vue latérale gauche (Evans H., 1993).

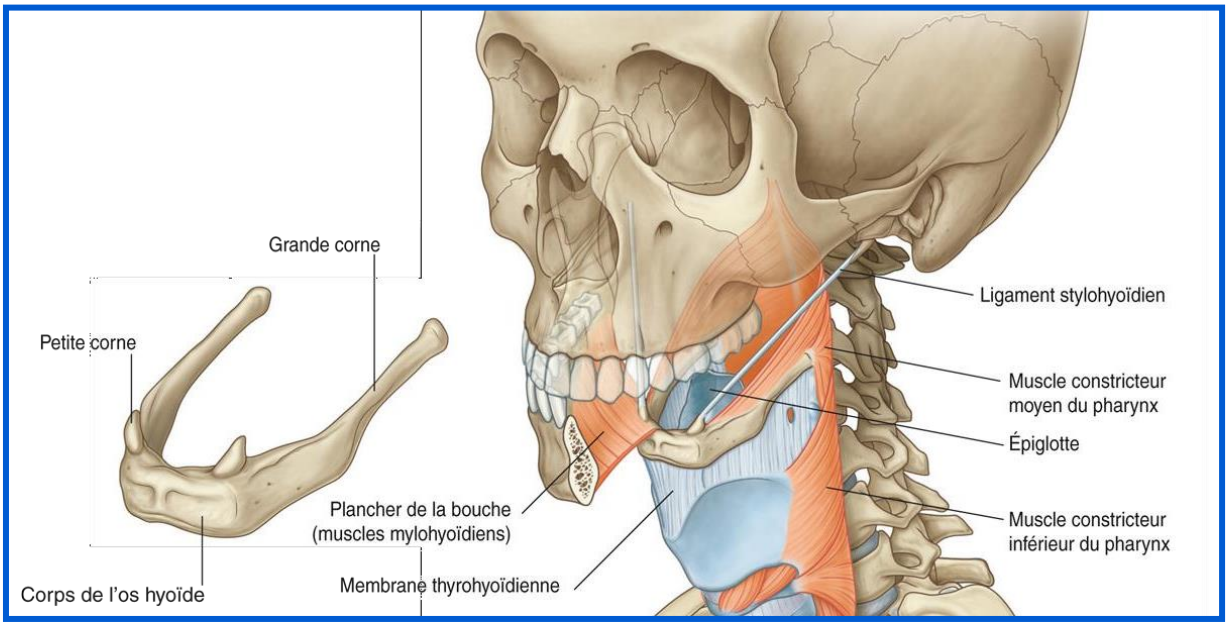

Figure 13. Appareil hyoïdien (Homme), d'après Monique R, 2022.

III.1.2. La colonne vertébrale (Pavaux CL., 1987) (Barone R., 1986-2000) *Figures 14,15,16,17,18,19,20,21,22,23,24,25,26*

III.1.2.1. Présentation générale

La colonne vertébrale, anciennement "rachis", est formée d'un ensemble d'os courts, impairs et annulaires : les **vertèbres**. C'est une "tige axiale" souple et solide à la fois. Le nom de colonne vertébrale nous vient de l'anatomie humaine. Chez l'Homme, en effet, c'est une "tige verticale" ou colonne puisque les vertèbres sont empilées les unes sur les autres. Chez les Mammifères domestiques, cette "tige" devient horizontale et repose sur les quatre membres à la manière d'un pont. La colonne vertébrale se divise en cinq segments :

- les **vertèbres cervicales** : bases anatomiques de la région du cou ;
- les **vertèbres thoraciques :** bases anatomiques des régions inter scapulaire, anciennement "garrot" et du dos;
- les **vertèbres lombaires :** bases anatomiques de la région des lombes, anciennement "région du rein" ;
- les **vertèbres sacrées :** soudées entre elles et constituant **l'os sacrum** ; base anatomique de la région sacrale, anciennement "croupe" ;
- les **vertèbres caudales ou coccygiennes** : base anatomique de la région de la queue.

Toutes les vertèbres possèdent une architecture de base commune : un **corps** ventral et un arc dorsal. Le corps et l'arc délimitent le **trou vertébral**.

La succession des trous vertébraux constitue le **canal vertébral**, anciennement "canal rachidien", qui abrite la moelle spinale entourée de ses méninges.

Le corps d'une vertèbre s'articule avec le corps des vertèbres voisines par une **symphyse** intervertébrale comprenant un disque intervertébral. Son extrémité crâniale ou **tête de la vertèbre** est convexe ; son extrémité caudale ou **fosse de la**

vertèbre est concave. Cette concavité s'atténue progressivement de la région cervicale à l'os sacrum pour devenir convexe sur les vertèbres caudales. L'arc de la vertèbre porte des proéminences osseuses, appelées **processus** :

- un processus épineux, dorsal et impair ;
- deux processus transverses ;
- deux paires de processus articulaires : une paire crâniale et une paire caudale par lesquelles une vertèbre s'articule aux vertèbres voisines par des articulations synoviales : les articulations des processus articulaires.

Les extrémités ; rostrale et caudale de l'arc vertébral portent des **incisures vertébrales**. En s'opposant à celle de la vertèbre adjacente, chaque incisure constitue avec elle un **trou intervertébral**, anciennement "trou de conjugaison", qui livre passage à un nerf spinal et à des vaisseaux sanguins. Un nerf spinal de rang n sort entre les vertèbres de rang n et n+1. Il arrive qu'une incisure soit convertie en un trou vertébral latéral.

3.1.2.1. **Caractères régionaux** (Barone R., 1986 et 2000)

a. Vertèbres cervicales

Elles sont au nombre de **7 chez tous les Mammifères**. La région cervicale forme avec la tête un important balancier d'équilibre, le "balancier cervico-céphalique". Aussi les vertèbres cervicales sont-elles généralement longues et fortes chez les Mammifères coureurs (cas de la plupart des Mammifères domestiques). Elles deviennent courtes dans les espèces qui utilisent leur tête pour fouir (Porc) ou chez les Mammifères marins. Les processus transverses (à l'exception de C1 chez le Bœuf et de C7) sont percés d'un trou, le trou transversaire, par où passent les vaisseaux et nerfs vertébraux.

- **Atlas** (Barone R., 1986) (Pavaux CL., 1987) (Anderson B.G., Anderson W.D. 1994)

Première vertèbre cervicale, Atlas a la particularité de ne pas présenter de corps, mais elle possède deux arcs, un arc dorsal et un arc ventral.

L'arc ventral comporte la fosse de la dent, fossette articulaire taillée sur la face dorsale de l'arc pour répondre à la dent *(Dens)* de l'axis, et le tubercule ventral lieu d'insertion du muscle long du cou. Le trou vertébral est vaste. L'arc dorsal est percé d'un trou vertébral latéral. Le processus épineux est vestigial et constitue un tubercule dorsal ; par contre, les processus transverses sont bien développés et étalés : ils portent le nom **d'ailes de l'Atlas**.

Atlas s'articule à l'os occipital et permet les mouvements de flexion et d'extension de la tête : "**Atlas dit oui**".

Particularités spécifiques :

Cheval : Un trou transversaire

Bœuf : Pas de trou transversaire

Petits Ruminants : Les ailes ont un contour curviligne chez les Ovins alors qu'il est rectiligne chez les Caprins

Chien : Allure d'un "papillon de roue de bicyclette". Présence d'une incisure alaire

- **Axis (Barone R., 1986) (Pavaux CL., 1987)**

Deuxième vertèbre cervicale, axis se caractérise par un processus épineux très développé et par la présence d'un processus articulaire caractéristique : la **dent de l'Axis** (anciennement "processus odontoïde"). Cette dent, qui n'est autre que le corps de l'atlas qui s'est soudé à l'axis, repose sur le plancher de l'atlas (plus précisément sur la fosse de la dent, revêtue de cartilage articulaire) et permet les mouvements de rotation de l'ensemble tête-atlas : "**Axis dit non**".

L'arc est percé d'un trou vertébral latéral chez les Ongulés. Par ailleurs, il ne porte pas de processus articulaires crâniaux : ils sont remplacés par des surfaces articulaires portées par le corps.

→ *Particularités spécifiques*

Cheval : Corps long, dent hémitronconique, processus épineux bifurqué caudalement.

Bœuf : Corps relativement court, dent hémicylindrique, processus épineux non bifurqué caudalement.

Petits Ruminants : Morphologie identique à celle des Bovins mais vertèbre de plus petite taille.

Chien : Dent longue, cylindroïde. Processus épineux très étiré longitudinalement et surplombant rostralement le canal vertébral jusqu'au niveau de la dent.

- **Autres vertèbres cervicales (C3-C7)**

Elles répondent au schéma général. Les processus transverses sont peu saillants. Les processus épineux ne sont bien développés que sur les dernières. La dernière est parfois appelée, du fait de l'importance de son processus épineux, "la proéminente" ; en outre, elle porte des surfaces articulaires pour recevoir la première paire de côtes.

b. Vertèbres thoraciques (Barone R., 1986) (Evans H., 1993)

En nombre variable selon les espèces (12 : Lapin et Homme ; 13 : Carnivores et Ruminants ; 14–15 : Porc, 18 : Cheval), elles forment le plafond du thorax osseux *(Thorax)* et sont articulées aux côtes.

Elles se caractérisent par :

- un corps bref ;
- un processus épineux très haut ; les processus épineux sont d'abord dirigés en "postéroversion" puis en "antéroversion" ; entre ces deux régions se situe la **vertèbre anticlinale** : T10 chez le Lapin, T11 chez le Chien, T12 chez le Porc, T16 chez le Cheval et L1 chez les Bovins.
- des fossettes costales, portées par le corps, qui reçoivent les côtes.
- un processus transverse court et pourvu d'une fossette costale pour la côte de même rang.

Une côte de rang n s'articule, par sa tête, entre les vertèbres de rangs n et n-1 et par son tubercule avec le processus transverse de la vertèbre de rang n.

c. Vertèbres lombaires

En nombre variable selon les espèces (5 : Ane et Homme ; 6 : Cheval et Ruminants ; 6-7 : Porc ; 7 : Carnivores et Lapin), elles présentent des variations individuelles fréquentes. Elles se caractérisent par :

- un trou vertébral large ;
- des processus épineux plats, larges et en "antéroversion" ;
- des processus transverses aplatis et longs, dits "costiformes" formant un toit de protection pour les viscères abdominaux sous-jacents (reins notamment) ; en outre, de puissants muscles s'insèrent dessus : muscles du dos, des lombes (dont les muscles psoas majeur et mineur, de l'abdomen, diaphragme, etc. ;

- des processus articulaires puissants et engainants, concaves pour les crâniaux et convexes pour les caudaux ; ils limitent les mouvements de cette partie de la colonne vertébrale.

d. Vertèbres sacrées ou os sacrum

En nombre variable selon les espèces (3 : Carnivores ; 4 : Lapin, Porc et Mouton ; 5 : Cheval, Bœuf, Chèvre et Homme), elles se soudent entre elles pour former un os unique, **l'os sacrum** qui constitue le plafond du bassin *(Pelvis)*. Les processus vertébraux se soudent formant ainsi plusieurs crêtes :

– crête sacrale médiane, anciennement "épine sacrée", provenant de la fusion des processus épineux ;

– crête sacrale intermédiaire, souvent absente, provenant de la fusion des processus articulaires ;

– crête sacrale latérale provenant de la fusion des processus transverses.

Les premiers processus transverses sont beaucoup plus larges que les autres : ce sont les **ailes du sacrum** qui s'articulent à l'os ilium par l'articulation sacro-iliaque.

L'os sacrum est percé dorsalement et ventralement de deux séries de trous : les **trous sacrés dorsaux** et **ventraux** qui livrent passage aux rameaux dorsaux et ventraux des nerfs spinaux sacrés.

L'union de l'os sacrum avec la dernière vertèbre lombaire ou articulation lombo-sacrée s'effectue au moyen d'un disque intervertébral particulièrement épais et qui détermine le "**promontoire**". Celui-ci surplombe l'ouverture crâniale du bassin, anciennement "entrée du bassin" mais son relief est moins fort chez les

mammifères domestiques que chez l'Homme.

e. Vertèbres caudales ou coccygiennes (Evans H., 1993)

Elles sont en nombre très variable d'une espèce à l'autre et au sein d'une même espèce. Elles forment le *coccyx* chez l'Homme. Les premières sont complètes (corps et arc) ; puis elles se simplifient progressivement pour se résumer au corps. La première ou les deux premières se soudent parfois entre elles et à l'os sacrum chez le Cheval, le Porc et le Lapin.

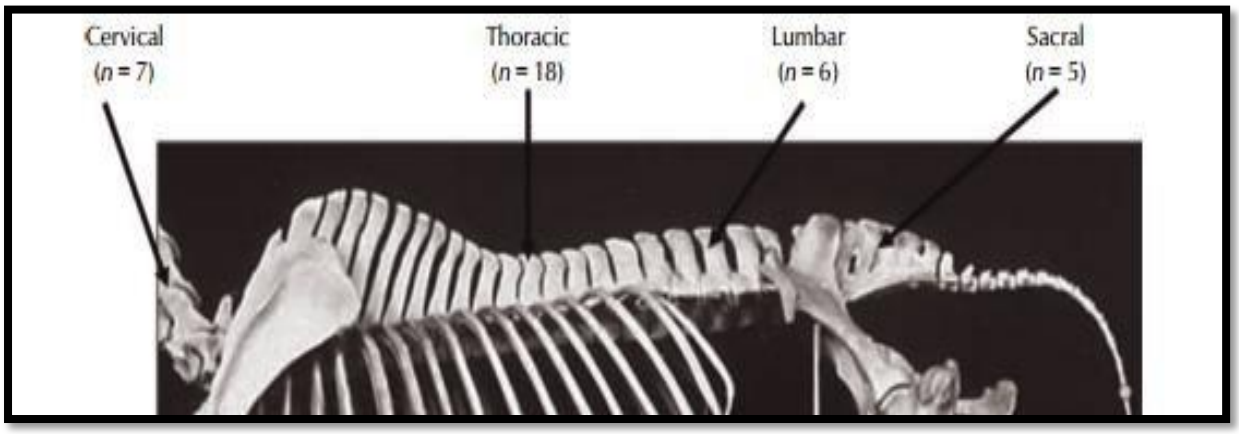

Figure 14. La colonne vertébrale du cheval (Barone R., 1986).



Figure 15. Atlas d'un chien en vue crâniale.

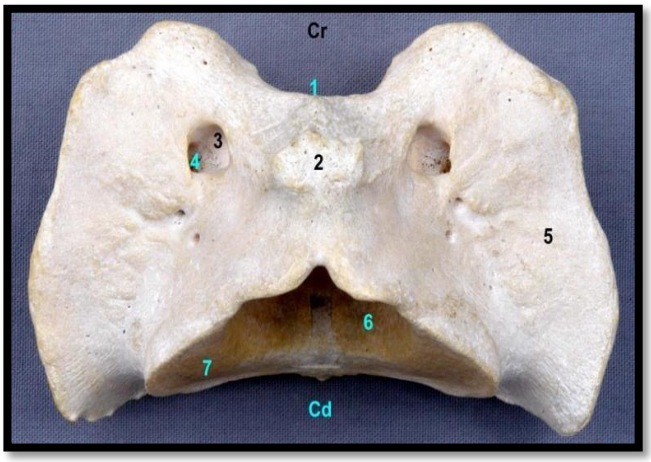

Figure 16. Atlas d'un bovin en vue crâniale.

(D'après le site Ostéologie Comparée des Carnivores Domestiques, des Equidés et des Bovins. ENVA).

1. Tubercule dorsal
2. Foramen vertébral
3. Aile de l'atlas (processus transverse)
4. Cavité articulaire pour le condyle occipital
5. Incisure alaire.

1. Incisure crâniale de l'arc dorsale
2. Tubercule dorsal
3. Foramen vertébral latéral
4. Foramen alaire
5. Aile de l'atlas
6. Surface de la dent de l'axis
7. Surface articulaire caudale

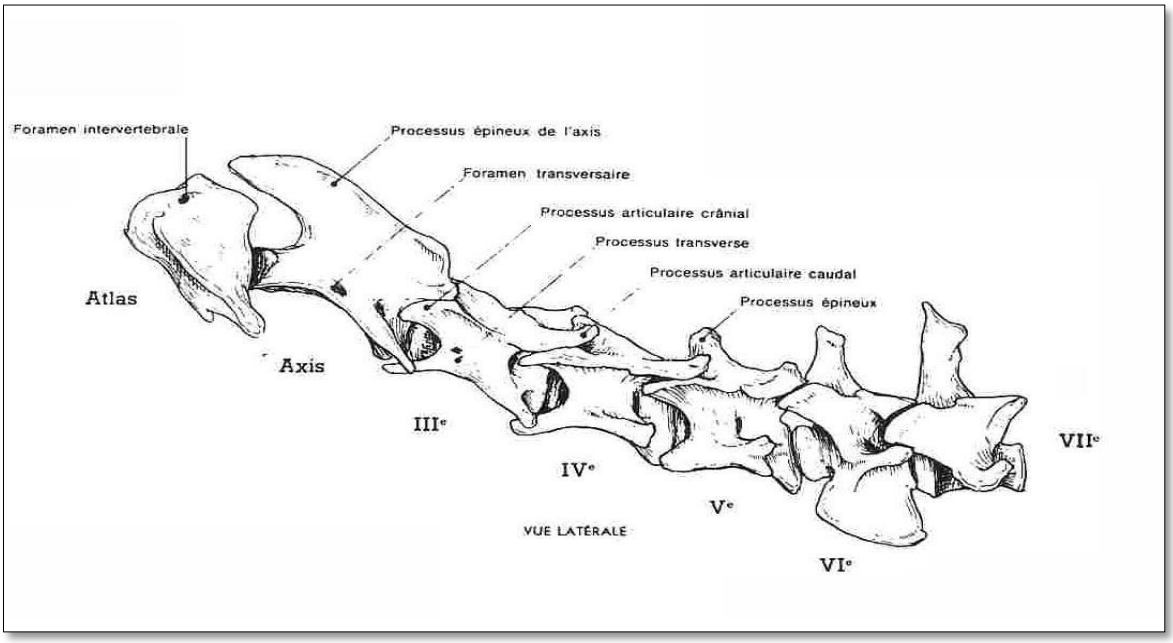

Figure 17. Des vertèbres cervicales d'un chien (Barone R. 1986).

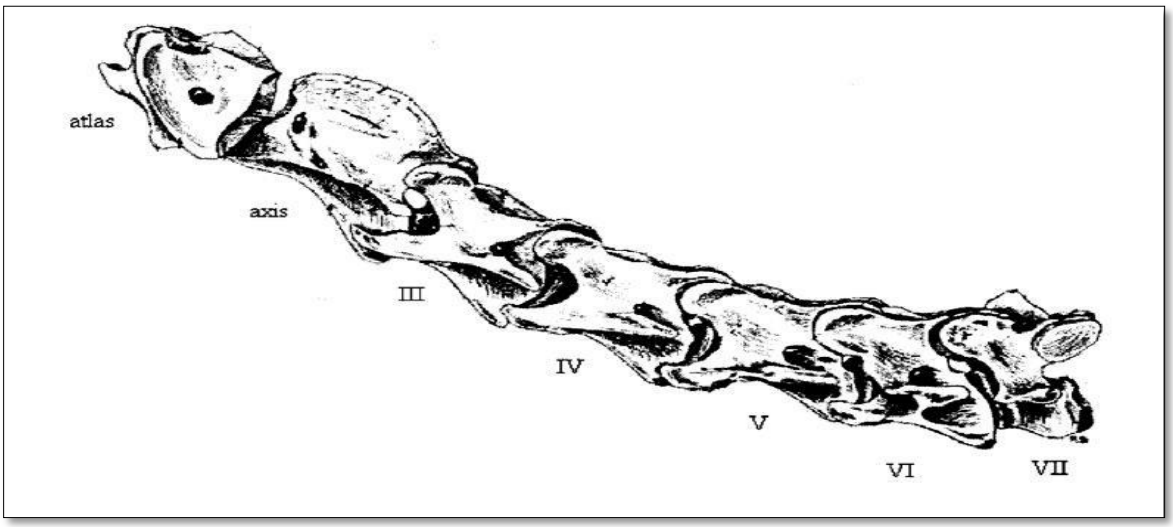

Figure 18**.** Des vertèbres cervicales d'un cheval. L'atlas est la première vertèbre cervicale, l'axis la seconde (Prach 2011 modifié d'après Barone R. 1986).

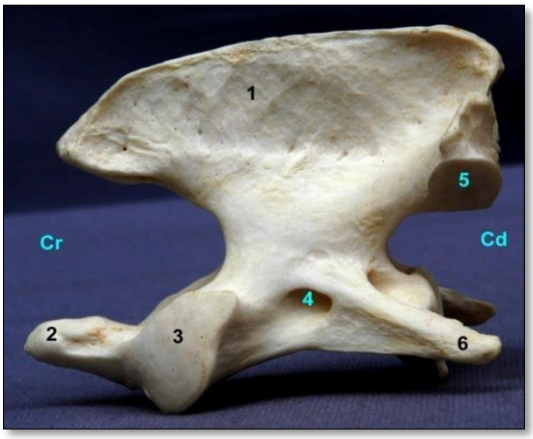



Figure 19. Axis d'un cheval en vue crâniale.

1. Lèvre du processus épineux
2. Face latérale du processus épineux
3. Foramen vertébral latéral
4. Foramen vertébral
5. Dent de l'axis.

Figure 20. Axis d'un chien en vue crâniale.

(D'après le site Ostéologie Comparée des Carnivores Domestiques, des Equidés et des Bovins. ENVA).

1. Processus épineux
2. Dent de l'axis
3. Surface articulaire caudale
4. Foramen vertébral
5. Processus caudal
6. Processus transverse



Figure 21. Vertèbre thoracique (à gauche) et une vertèbre lombaire (à droite) d'un bovin : vue crâniale.

(D'après le site Ostéologie Comparée des Carnivores Domestiques, des Equidés et des Bovins. ENVA).

1. Bord crânial du processus épineux
2. Processus transverse
3. Processus articulaire
4. Foramen vertébral
5. Fossette articulaire
6. Corps de la vertèbre
7. Sommet du processus épineux

1. Processus épineux
2. Processus articulaire crâniale
3. Foramen vertébral
4. Processus transverse
5. Corps de la vertèbre

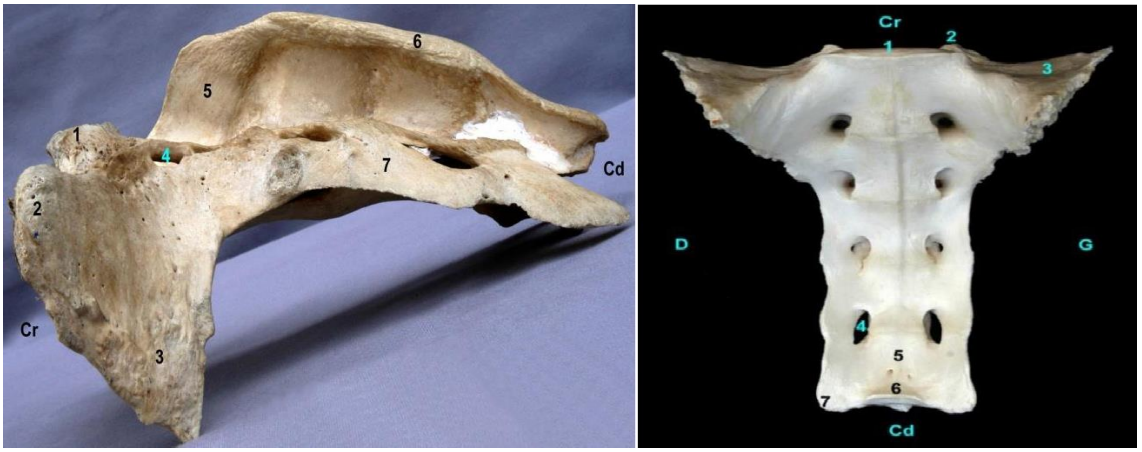

Figure 22. Sacrum en vues dorsale (à gauche) et en vue ventrale (à droite) d'un bovin.

(D'après le site Ostéologie Comparée des Carnivores Domestiques, des Equidés et des Bovins. ENVA).

1. Processus articulaire crânial
2. Aile du sacrum
3. Surface articulaire
4. Premier foramen sacral dorsal
5. Premier processus épineux sacral
6. Epine sacrale
7. Partie latérale du sacrum

1. Tête de la 1ere vertèbre sacrale
2. Processus articulaire crânial
3. Aile du sacrum
4. Foramen sacral pelvien
5. Corps de la dernière vertèbre sacrale
6. Apex du sacrum
7. Le processus transverse de la dernière vertèbre sacrale

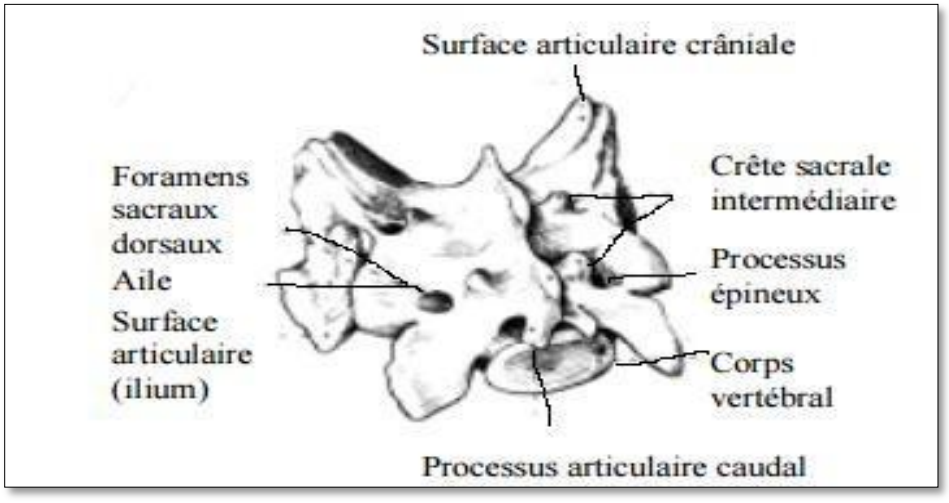

Figure 23. Vue latéro –caudale du sacrum du chien (D'après Evans H.E.., 1993) .

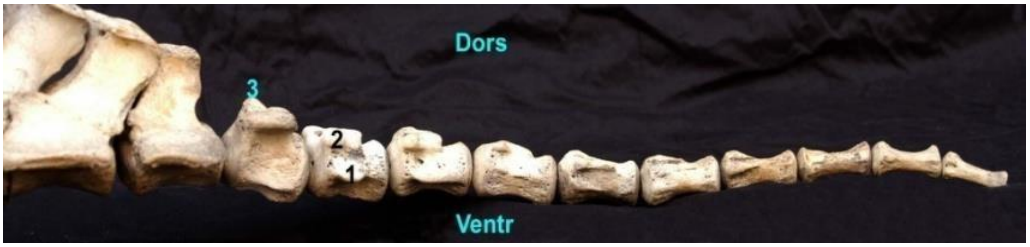

Figure 24. Vertèbres caudales du cheval en vue latérale.

(D'après le site Ostéologie Comparée des Carnivores Domestiques, des Equidés et des Bovins. ENVA).

1. Processus épineux 2. Processus mamillaire 3. Processus transverse

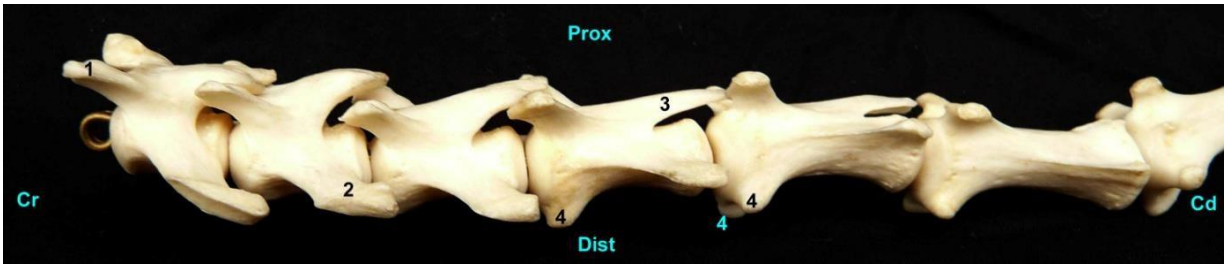

Figure 25. Vertèbres caudales du chien en vue latérale.

(D'après le site Ostéologie Comparée des Carnivores Domestiques, des Equidés et des Bovins. ENVA).

1. Processus mamillaire 2. Processus transverse 3. Processus épineux 4. Processus hémaux

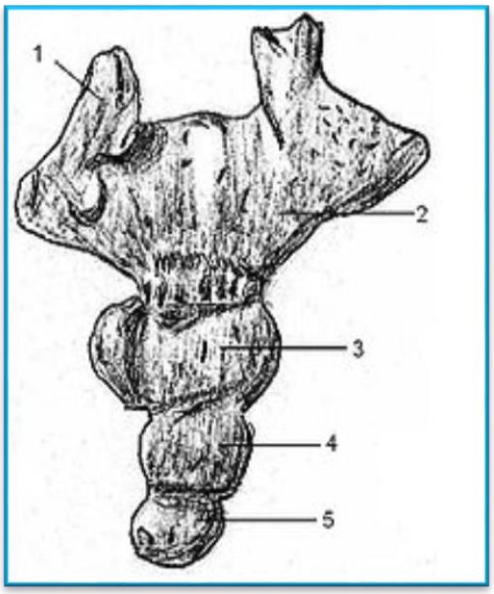

Figure 26. Le coccyx humain (de 3 à 5 vertèbres caudales) (D'après Dufour M., 2009).

1.1.3. Squelette thoracique (Barone R., 1986- 2000) (Rouvière H.,Delmas A, Delmas V., 2004)

Le **thorax osseux**, anciennement "cage thoracique", est délimité dorsalement par les vertèbres thoraciques, ventralement par le sternum, latéralement par les côtes, crânialement par la première paire de côtes et caudalement par l'arc costal.

Les organes essentiels de la circulation et de la respiration sont logés dans la **cavité thoracique**. Cette cavité splanchnique est délimitée caudalement par le diaphragme.

A. Le sternum

Le sternum est un os impair constitué de **sternèbres** (4 chez l'Homme ; 6 chez le Porc et le Lapin ; 7 chez les Ruminants et le Cheval ; 8 chez les Carnivores). Il s'articule avec les côtes vraies ou sternales. L'ensemble des sternèbres constitue le **corps du sternum**. Il est prolongé crânialement et caudalement par deux appendices :

- le prolongement crânial est le **manubrium sternal** ; il appartient à la première sternèbre et s'étend entre les côtes de la première paire ; il est pourvu d'un **cartilage manubrial** ;
- le prolongement caudal est le **processus xiphoïde** en grande partie cartilagineux ; il est porté par la dernière sternèbre et pourvu d'un **cartilage xiphoïde**.

Les côtes s'articulent par leur cartilage entre deux sternèbres. La première et la dernière sternèbre reçoivent une paire de côtes supplémentaire.

Remarque : les termes employés pour désigner les extrémités du sternum sont empruntés à l'anatomie humaine. Le sternum humain, a en effet, été comparé à un poignard dont le manche (manubrium) serait constitué par l'appendice crânial et la pointe par l'appendice caudal.

B. **Côtes** (Barone R., 1986- 2000) (Erich K., Hans-Georg L, Bragulla H., 2007)

Os pairs, allongés courbés en arc qui forment les parois latérales du thorax osseux. Seules les premières paires de côtes s'articulent directement au sternum *via* leurs cartilages costaux : ce sont les côtes vraies ou sternales. Il y a en général une côte sternale de plus qu'il y a de sternèbres. Elles s'opposent aux fausses côtes ou asternales dont les cartilages n'atteignent pas le sternum mais s'unissent sur ceux des côtes qui les précèdent. Les cartilages des fausses côtes forment ainsi un arc continu qui borde caudalement la paroi du thorax : l'arc costal, anciennement "cercle de l'hypochondre". Voici quelques exemples pour les mammifères domestiques :

- 18 côtes pour le cheval (8 sternales et 10 asternales) ;
- 13 côtes pour le chien (9 sternales et 4 asternales) ;
- 13 côtes pour les ruminants (8 sternales et 5 asternales ou 4 asternales et une flottante) ;
- 14 ou 15 côtes pour le porc (7 sternales et 7 ou 8 asternales) ;
- 12 côtes pour le lapin (7 sternales et 5 asternales) ;
- 12 côtes pour l'homme (7 sternales et 3 asternales + 2 flottantes).

Les côtes sont des os pairs, allongés, courbés en arc qui forment les parois latérales

du thorax osseux. Il existe autant de paires de côtes que de vertèbres thoraciques :

- Cheval : 18 paires de côtes (8 sternales + 10 asternales) ;
- Ruminants : 13 paires de côtes (8 sternales + 5 asternales ou 4 asternales+1 flottante) ;
- Porc : 14 ou 15 paires de côtes (7 sternales + 7 ou 8 asternales) ;
- Chien et Chat : 13 paires de côtes (9 sternales + 4 asternales ou 3 asternales+1 flottante) ;
- Lapin : 12 paires de côtes (7 sternales + 5 asternales) ;
- Homme : 12 paires de côtes (7 sternales + 3 asternales + 2 flottantes).

Chez les Mammifères, les côtes comprennent deux parties : une partie osseuse ; l'os costal, et une partie cartilagineuse ; le cartilage costal.

L'os costal s'articule aux vertèbres thoraciques. Il présente :

- une tête articulaire portée par un col. Une côte de rang n s'articule par sa tête entre les vertèbres de rangs n et n-1 ;
- un tubercule costal, anciennement "tubérosité" qui s'articule avec le processus transverse de la vertèbre thoracique de même rang ;
- un corps ; le bord caudal du corps est creusé d'un sillon costal, anciennement "gouttière costale", dans lequel se logent les vaisseaux et les nerfs intercostaux.

Le cartilage costal s'articule à l'os costal par l'articulation costo-chondrale qui définit le **genou de la côte**, et directement ou indirectement, au sternum par l'articulation sterno-costale. Seules les premières paires de côtes s'articulent directement au sternum *via* leurs cartilages costaux : ce sont les **côtes vraies ou sternales**. Il y a en général une côte sternale de plus qu'il y a de sternèbres. Elles s'opposent aux **fausses côtes ou asternales** dont les cartilages n'atteignent pas le sternum mais s'unissent sur ceux des côtes qui les précèdent. Les cartilages des fausses côtes forment ainsi un arc continu qui borde caudalement la paroi du thorax : **l'arc costal**, anciennement "cercle de l'hypochondre".

Enfin, certaines côtes peuvent n'avoir qu'un cartilage rudimentaire qui plonge dans la paroi du flanc (sans s'unir au cartilage costal précédent : ce sont les **côtes flottantes** ; il s'agit des deux dernières paires chez l'Homme et parfois la dernière paire chez les Carnivores domestiques et le Bœuf (Pavaux CL., 1987).

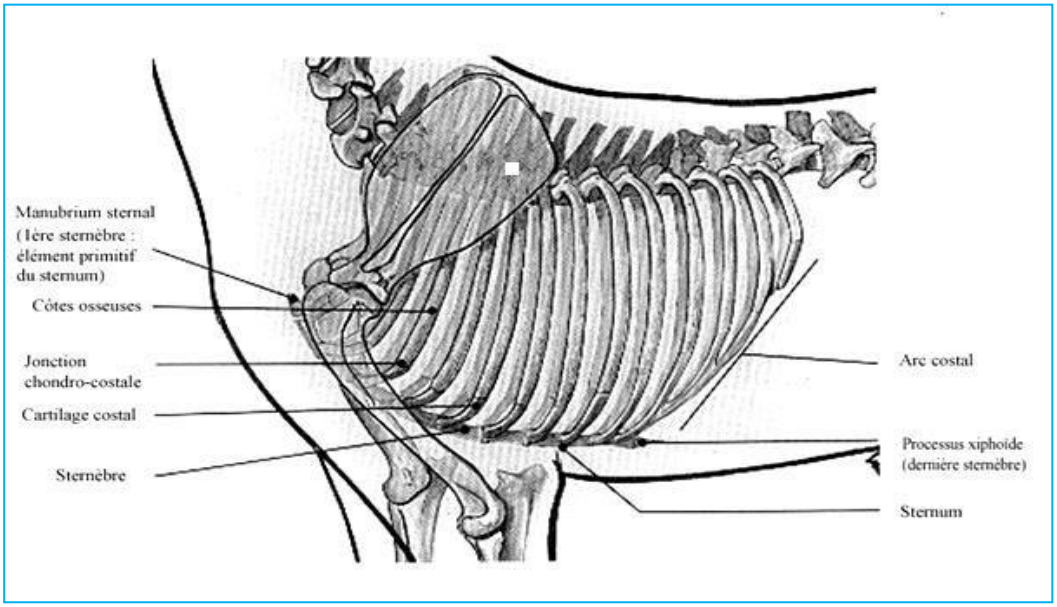

.

Figure 25. La cage thoracique d'un chien (D'après Erich K., Hans-Georg L, Bragulla H., 2007).

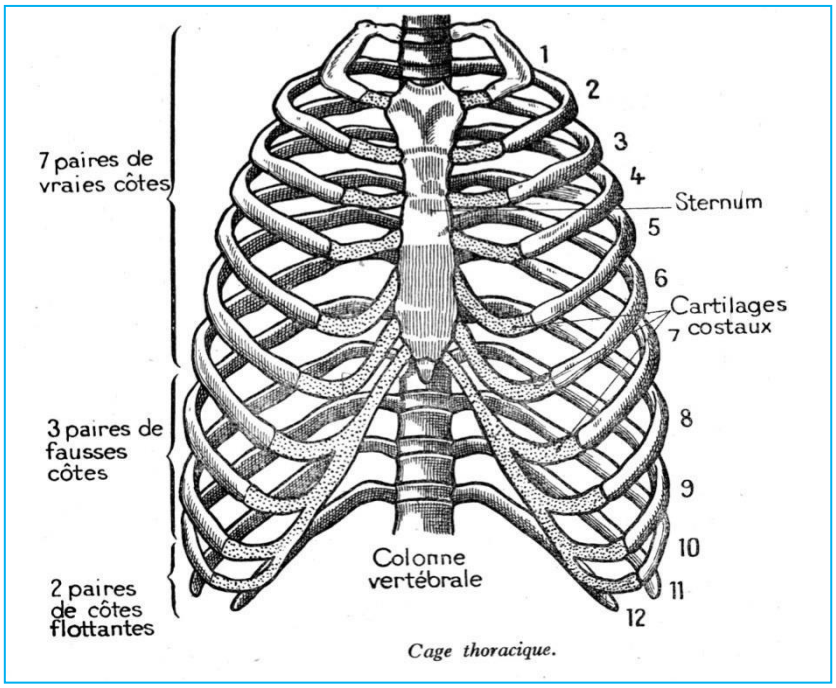

Figure 26. La cage thoracique humaine (D'après Rouvière H., Delmas A, Delmas V., 2004).

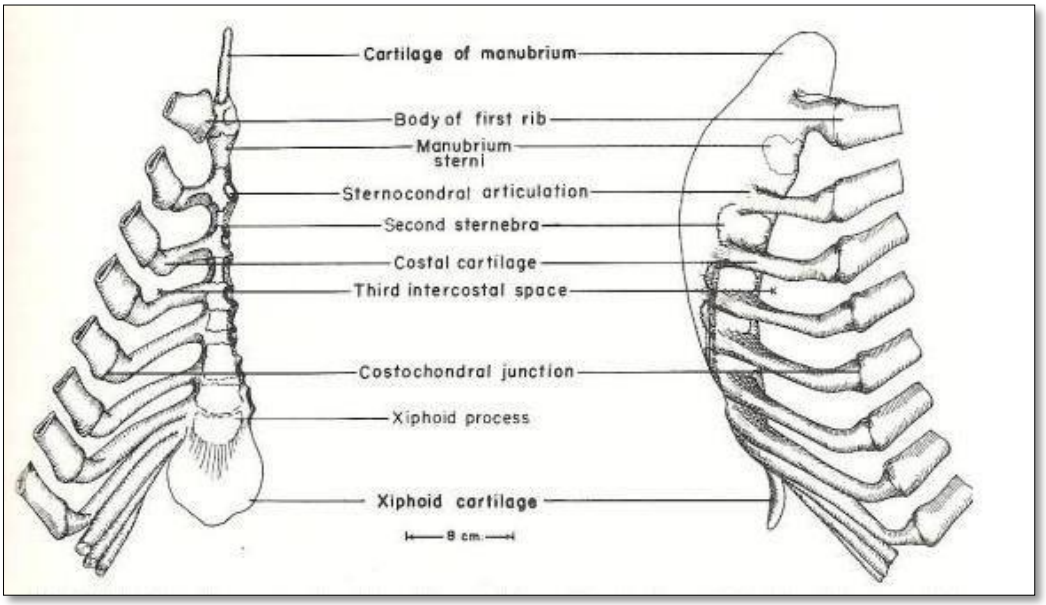

Figure 27. Sternum et cartilage costal du cheval en vue dorsale gauche (à gauche) et en vue latérale droite (à droite) (D'après Erich K., Hans-Georg L, Bragulla H., 2007).

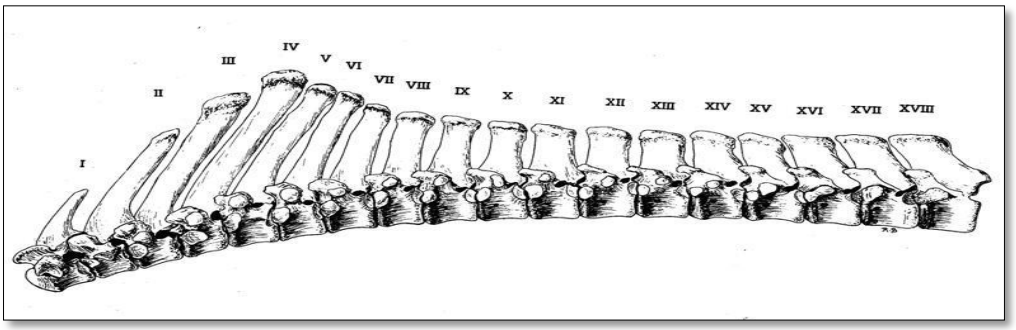

Figure 27. Dessin des vertèbres thoraciques numérotées du cheval (D'après Barone R., 1986).

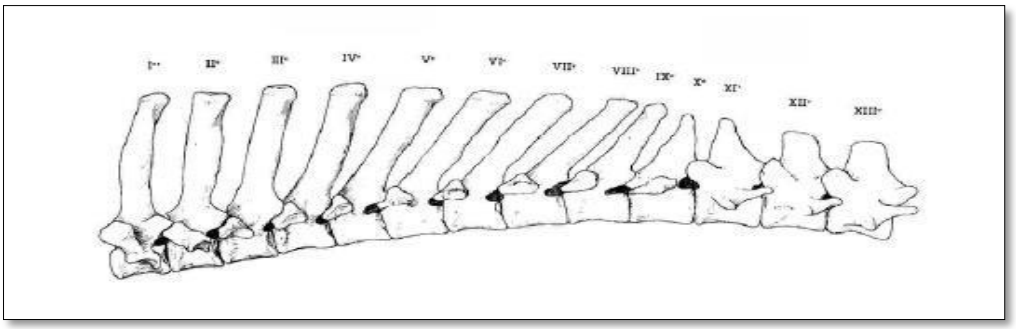

Figure 28. Dessin des vertèbres thoraciques numérotées du chien (D'après Barone R., 1986).

III.2. SQUELETTE APPENDICULAIRE

Les ceintures sont des arcs osseux placés dans les parois du tronc qu'ils supportent en donnant attache de chaque côté au premier segment d'un membre. On décrit la ceinture et membres thoraciques puis la ceinture et membres pelviens.

III.2.1. CEINTURE ET MEMBRES THORACIQUES (BARONE R., 1986-2000)

III.2.1.1. CEINTURE THORACIQUE

Elle est réduite de chaque côté à sa seule pièce osseuse principale ; La scapula qui n'a aucune articulation directe avec le squelette axial.

On peut la définir aussi par l'ensemble des pièces osseuses : la scapula (os principal), os coracoïde (os accessoire, c'est un processus qui fait partie de la scapula), la clavicule (os supplémentaire).

Chez l'homme (singe, chauve-souris), La clavicule est étendue entre le manubrium sternal et l'os coracoïde de la scapula, alors elle est très faible chez les carnivores et les rongeurs et disparait chez les ongulés.

Chez l'homme, la scapula est maintenu dans un plan dorsal par la clavicule, au contraire elle est presque dans un plan sagittal à peine oblique ventro-latéralement chez les mammifères domestiques (Brutel G, Kozyreff M., 1991). On décrit l'os principal de la ceinture thoracique :

La scapula (anciennement scapulum ou omoplate en médecine humaine) est un os plat, de forme triangulaire et asymétrique, située sur le côté de la partie crâniale du thorax et oblique en direction crânio-ventrale. Son angle ventral s'articule à l'humérus. La clavicule (pour les primates) est unie s'il y a lieu à un processus particulier de sa face latérale (acromion) (Brutel G, Kozyreff M., 1991).

III.2.1.2. SQUELETTE DES MEMBRES THORACIQUES (Barone R., 1986- 2000) (EvansH., 2003) (Pavaux CL., 1987)

On décrit le squelette des différentes régions du membre thoracique ; bras- avant-bras et main.

Le bras a comme base ostéologique un os unique qui est l'***humérus*** **:** un os long, plus fléchit chez les ruminants par apport aux équidés. Il est plus allongé chez les petits ruminants que chez le bœuf alors il est plus grêle chez les carnivores (chien notamment) que chez les ongulés.

L'anatomie de l'humérus montre à son extrémité supérieure : une tête, délimitée par le *col anatomique*, un tubercule majeur (ou trochiter), externe, et un tubercule mineur (trochin), interne. Cette extrémité supérieure est séparée du corps (la diaphyse humérale) par le *col chirurgical*. L'extrémité inférieure comporte deux condyles, un médial et un latéral. Le condyle latéral comporte un épicondyle latéral faisant suite à la crête supra-condylaire latérale, et le condyle huméral (ou capitulum), articulaire avec la tête radiale. Le condyle est présent à la face antérieure et un peu à la face inférieure de l'humérus mais pas à la face postérieure.

Le condyle médial comporte un épicondyle médial (ou épitrochlée) faisant suite à la crête supra- condylaire médiale, et la trochlée, articulaire avec l'ulna. La trochlée est

présente à la face antérieure, inférieure et postérieure de l'humérus. La face postérieure de l'extrémité inférieure de l'humérus est percée par la fosse olécrânienne.

L'humérus s'articule :

- en haut, en dedans et en arrière avec la cavité glénoïdale de la scapula par sa tête ;
- en bas et en dehors avec le radius par le condyle (capitulum) huméral ;
- en bas et en dedans avec l'ulna (cubitus) par la trochlée humérale.

Repères palpables :

- Tubercule majeur (trochiter en ancienne nomenclature)
- Tubercule mineur (trochin en ancienne nomenclature)
- Col anatomique
- Sillon inter tuberculaire (gouttière bicipitale)
- Épicondyle latéral
- Épicondyle médial

Le squelette de l'avant-bras est représenté par deux os : ***radius*** et ***ulna* (*cubitus*).**

Le radius est l'os dorsal de cette région, il est long, pair, situé entre l'humérus et la rangée proximale des os du carpe. Sa position est presque verticale chez les mammifères. On reconnait ; un corps et deux extrémités, l'une proximale et l'autre distale.

L'ulna (cubitus) est l'os palmaire de l'avant-bras, son extrémité proximale prolonge de

façon caractéristique à la face caudale du coude pour y donner attache aux muscles extenseurs de l'avant-bras. C'est un os long, pair, situé latéralement auradius.

Son corps est lisse, et un peu convexe d'un côté à l'autre sur sa face antérieure, offre à sa face postérieure plusieurs empreintes musculaires et un trou nourricier.
L'extrémité proximale s'articule avec l'humérus et forme en arrière la base du coude par le biais d'une l'éminence, dite l'olécrane (bec de l'olécrane, apophyse coronoïde).

- **La main** est l'autopode du membre thoracique, son squelette comprend le :
- **le carpe** : formé de deux rangées d'os courts et petits ;
- **le métacarpe**, formé des os métacarpiens (os longs situés parallèlement les uns aux autres) ;
- **les doigts**, placés dans le prolongement des os métacarpiens et dont chacun comporte trois phalanges et des pièces complémentaires ; **les sésamoïdes**.
- **Le carpe** est formé de deux rangées superposées; entre lesquelles se trouve une pièce intercalaire (os central). Son squelette est formé de pièces osseuses peu volumineuses assurant la solidité et la souplesse de l'union entre le métacarpe et l'avant-bras.

La rangée proximale: répond aux os de l'avant-bras et comporte en principe 4 os. Trois placés entre les os de l'avant-bras et ceux de la seconde rangée; ce sont des pièces fondamentales du carpe. L'un d'eux est spécialement articulé au radius: **Os radial** (**os scaphoïde**). Un autre répond à l'ulna: **os ulnaire** ou **pyramidal**.
Entre les deux se place **l'os intermédiaire** ou **os lunatum**. Le 4e os est situé du côté palmaire de l'os ulnaire et dépourvue de connexion avec la rangée distale: **os accessoire** ou os **pisiforme**.

- L'os radial est le plus volumineux de la rangée proximale dans beaucoup d'espèces. Il est articulé avec le radius par une surface concave devenant convexe à sa partie dorsal avec l'os intermédiaire.
- L'os ulnaire (pyramidal ou aussi triquetrum**)** est placé entre l'ulna et l'os **hamatum** de la rangée distale.
- L'os intermédiaire (semi lunaire) est placé entre les os ulnaire et radial (facettes particulières).

Chez les carnivores, il est soudé à los radial et l'os central (intermédio-radial ou scapho-lunaire).

- L'os accessoire est hors rang, considéré comme sésamoïde développé dans le tendon des muscles ulnaires. Il est articulé avec l'os ulnaire par une facette particulière (Equidés et carnivores).

La rangée distale: les os s'articulent os métacarpiens et seraient sur une main idéale: en nombre égale à celui de ces derniers. Les éléments répondants aux os métacarpiens V et IV sont toujours confondus en une pièce unique. On trouve un max de 4 chez les mammifères: se sont des os carpaux de I à IV. Le premier est l'os trapèze (os carpal I) qui correspond au pouce (homme), le second est l'os trapézoïde (carpal II), le troisième est l'os capitatum (os carpal III) et le quatrième est l'os crochu (os carpal IV).

- Os trapèze: développé chez le chien. Plus petit que le trapézoïde. Chez le porc, il est vestigial mai constant. Il fait défaut chez les ruminants.

- Os trapézoïde: articulé avec l'os métacarpien II. On trouve une seule pièce: Capitato-trapézoïde chez les bovins.

- Os capitatum : chez l'homme, il est le plus volumineux. Soudé avec le trapézoïde pour les bovidés.
- Os crochu (hamatum) répond aux métacarpiens IV et V par des facettes adjacentes.

Le métacarpien V fait défaut chez les ruminants et les équidés. Il est articulé à la partie du canon chez les ruminants (métacarpien IV) et aux os métacarpiens IV (rudimentaire) et III chez les équidés.

- **Le métacarpe:** metapode de la main formé des os métacarpiens, os longs et situés parallèlement les uns aux autres.
- **Les phalanges :** sont numérotés dans le sens proximo-distale.
  - La phalange proximale : est nommée l'os de paturon chez les ongulés (corps et deux extrémités).
  - La phalange intermédiaire : os court, chez les ongulés ; elle est qualifiée de l'os de la couronne puisque elle est située en regard de la région coronaire qui borde le sabot.
  - La phalange distale : os court, termine le doigt et supporte l'ongle d'où le nom de la phalange unguéale ou os du pied chez les ongulés.
  - Grands et petits sésamoïdes : des petits os complémentaires, développés au voisinage des articulations au sein du tendon ou des masses fibreuses ou fibro-cartilagineuses.

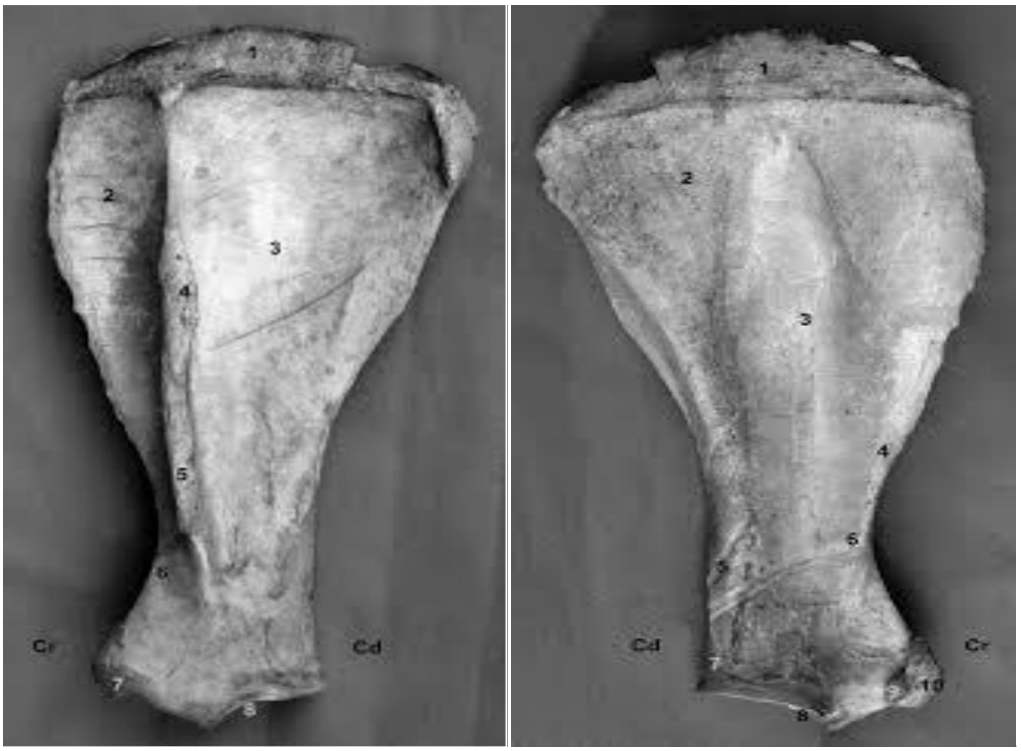

Figure 29. Scapula d'un cheval en vue latérale (à gauche) et en vue médiale (à droite) (D'après le site Ostéologie Comparée des Carnivores Domestiques, des Equidés et des Bovins. ENVA).

1. Cartilage scapulaire
2. Fosse supra épineuse
3. Fosse infra épineuse
4. Tubérosité de l'épine scapulaire
5. Epine scapulaire
6. Col de la scapula
7. Tubercule supra glénoïdal
8. Cavité glénoïdale

1. Cartilage scapulaire
2. Surface dentelée
3. Fosse subscapulaire
4. Incisure scapulaire
5. Sillon vasculaire
6. Col de la scapula
7. Tubercule infra glénoïdal
8. Cavité glénoïdale
9. Processus coracoïde
10. Tubercule supra glénoïdal

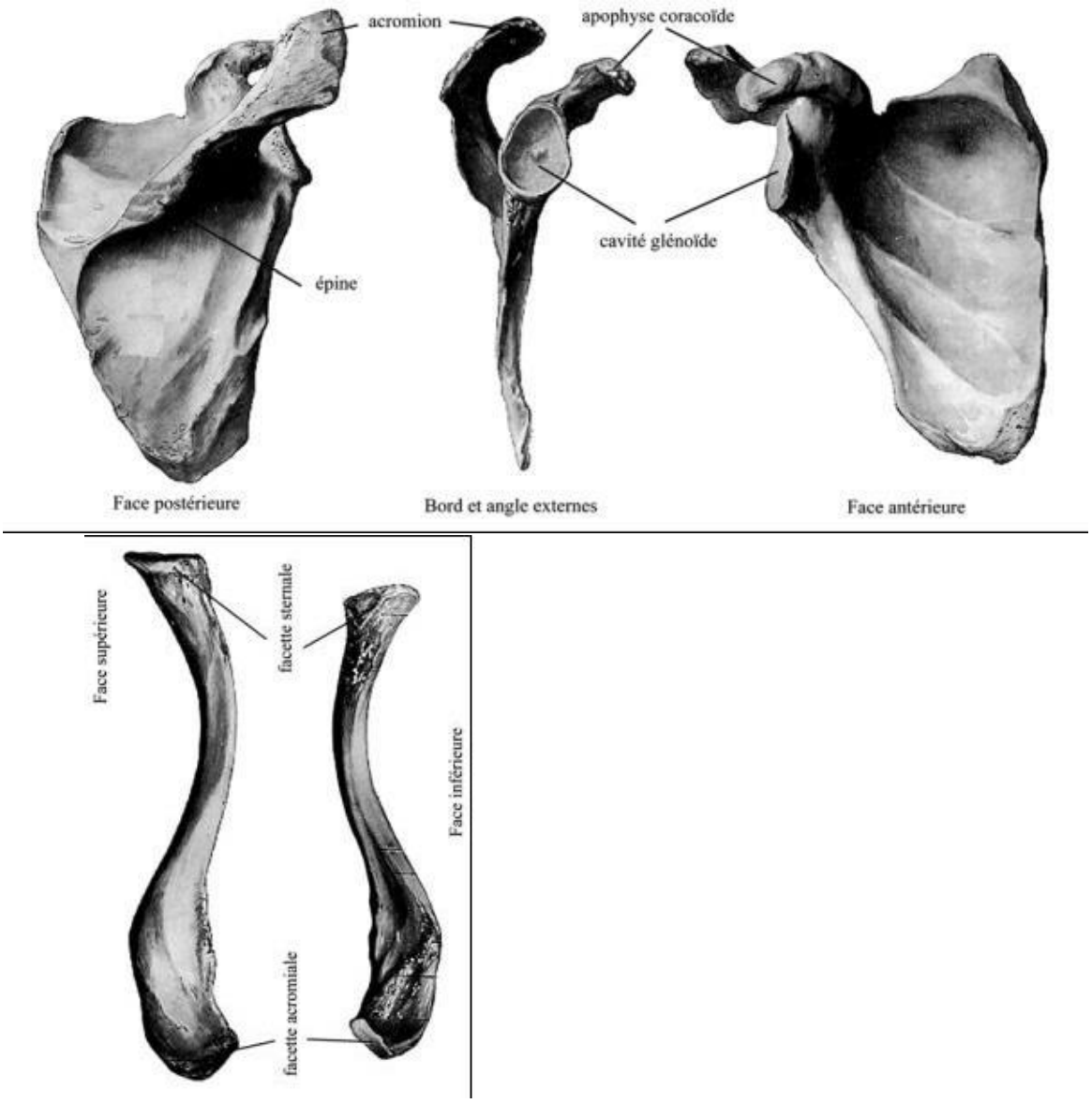

Figure 30. Scapula (vue latérale et médiale) et clavicule d'un homme (D'après Brutel G, Kozyreff M., 1991).



Figure 31. Humérus d'un cheval en vue médiale (à gauche) et en vue latérale (à droite) (D'après le site Ostéologie Comparée des Carnivores Domestiques, des Equidés et des Bovins. ENVA).

1. Tête humérale
2. Col
3. Sommet du trochin (tubercule mineur)
4. Convexité du trochin
5. Crête de trochiter (tubercule majeur)
6. Tubérosité du grand rond
7. Foramen nourricier
8. Épicondyle médial
9. Trochlée

1. Sommet du trochiter
2. Convexité du trochiter
3. Crête du trochiter
4. Tête articulaire
5. Col
6. Tubérosité du petit rond
7. Tubérosité deltoïdienne
8. Sillon brachial
9. Crête épicondylaire
10. Epicondyle médial
11. Epicondyle médial
12. Fosse coronoïdienne
13. Trochlée
14. Capitulum

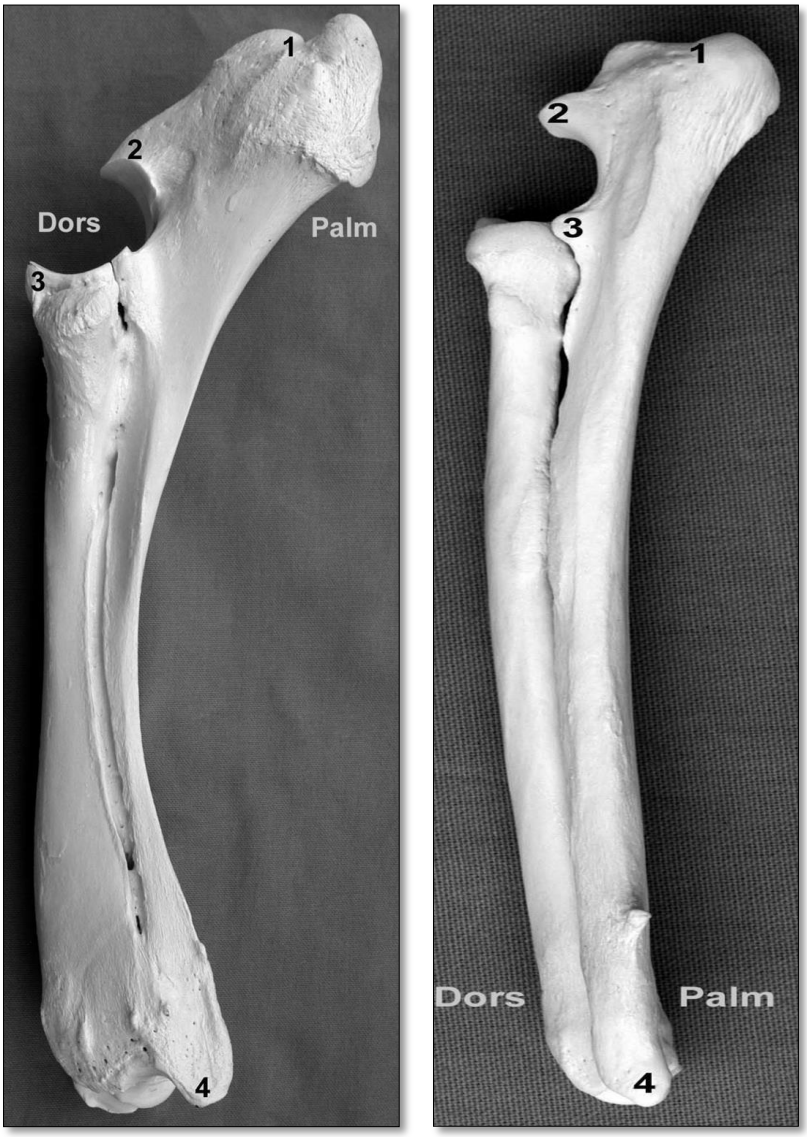

Figure 32. Radius-Ulna en vue latérale, d'un bovin (à gauche) et d'un chien (à droite) (D'après Ostéologie Comparée des Carnivores Domestiques, des Equidés et des Bovins. ENVA).

1. Tubérosité de l'olécrâne
2. Processus anconé
3. Processus coronoïde
4. Processus styloïde ulnaire

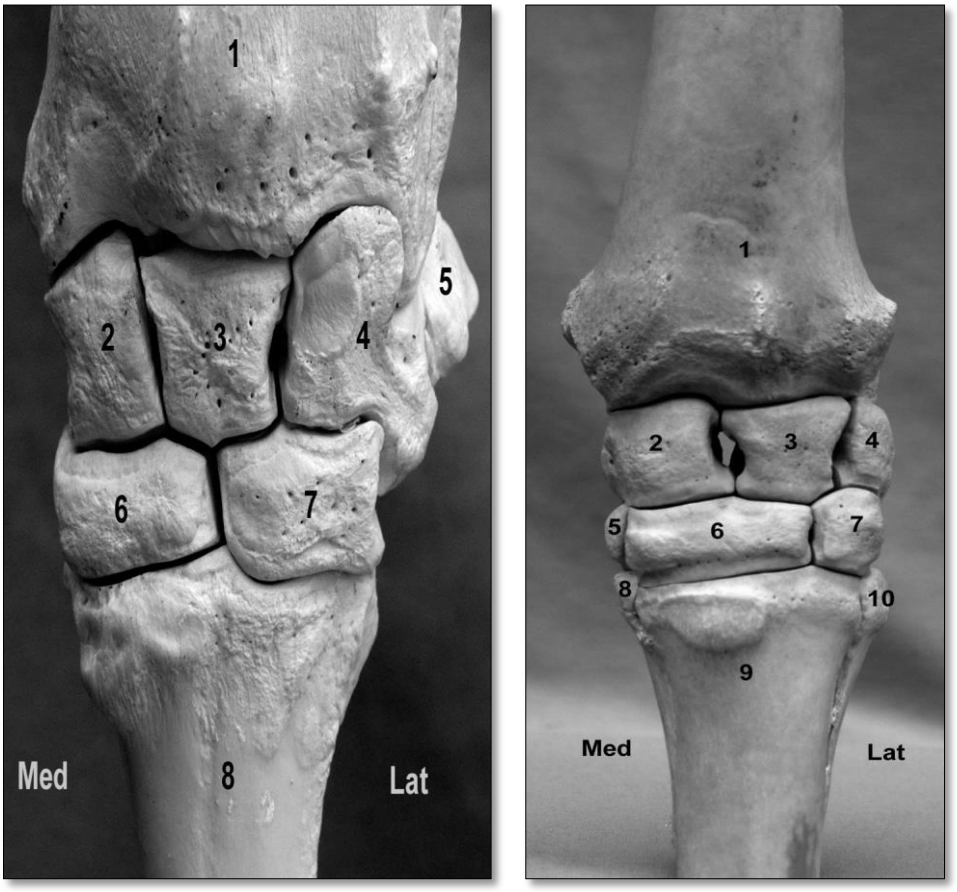

Figure 33. Les os du carpe en vue dorsale chez le bovin (à gauche) et chez le cheval (à droite) (D'après le site Ostéologie Comparée des Carnivores Domestiques, des Equidés et des Bovins. ENVA).

1. Radius
2. Os radial du carpe
3. Os intermédiaire
4. Os ulnaire
5. Os accessoire
6. Os carpal II, III
7. Os Carpal IV
8. Os métacarpien III et IV

1. Radius
2. Os radial du carpe
3. Os intermédiaire
4. Os ulnaire du carpe
5. Os trapézoïde
6. Os capitatum
7. Os crochu
8. Os métacarpien II
9. Os métacarpien III
10. Os métacarpien IV

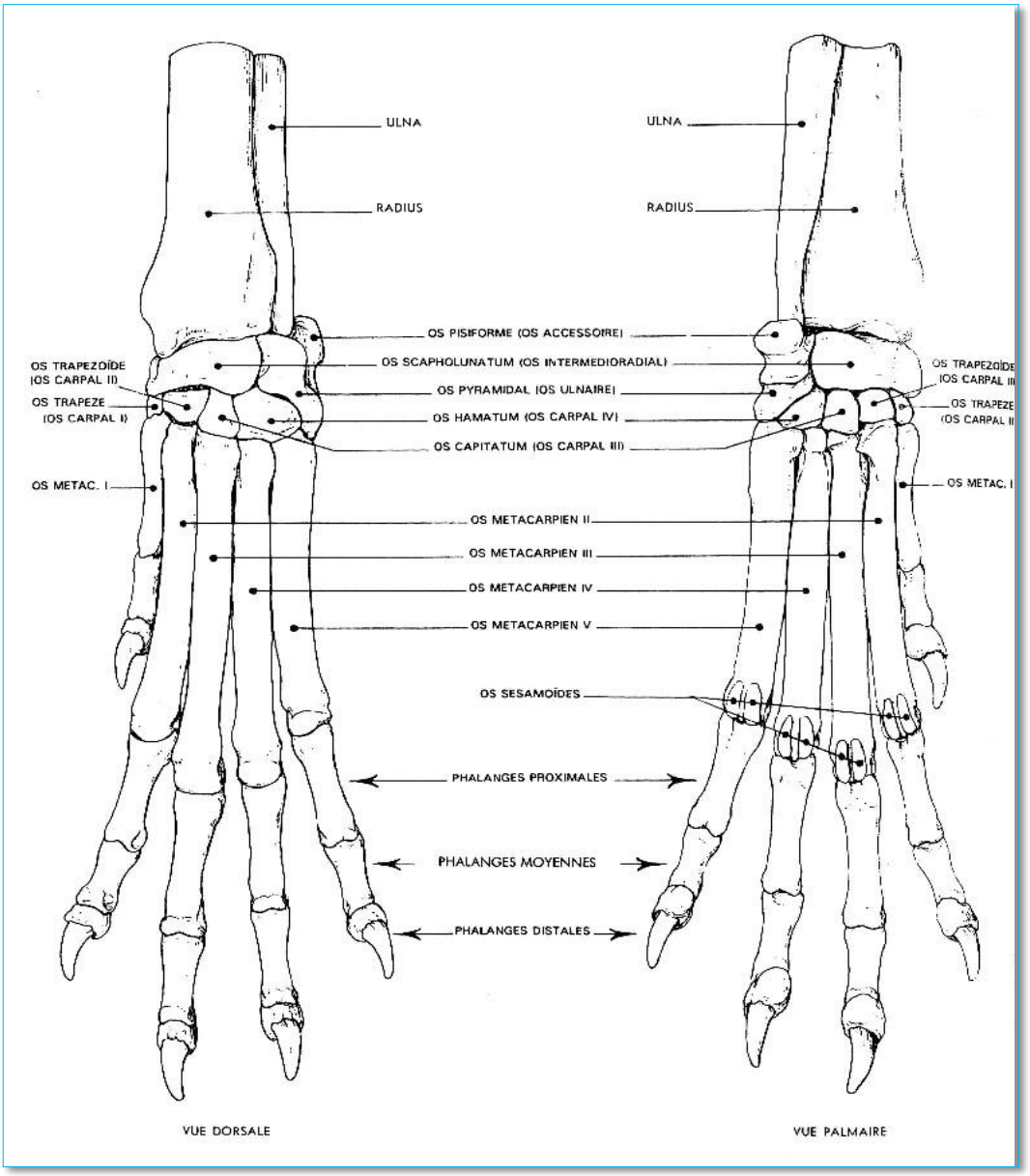

Figure 34**.** Squelette d'une main gauche de chien (D'après Barone R., 1986).

III.2.2. CEINTURE ET MEMBRES PELVIENS (BARONE R., 1986-2000) (VASSEUR PB., 2003)

Les membres pelviens ont pour fonction essentielle de porter le corps et d'assurer sa propulsion. L'organisation générale des membres est analogue à celle des membres thoraciques ; à la ceinture succèdent trois rayons de complexité croissante : la cuisse, la jambe et le pied.

III.2.2.1. SQUELETTE DE LA CEINTURE PELVIENNE

Elle conserve trois pièces osseuses de chaque côté : Dorsalement : l'os ilium ; ventralement : os ischium (os caudal) et os pubis (os crânial). Ces trois os convergent et s'unissent sur un centre articulaire destiné à donner appui à l'os de la cuisse. Complétés par un petit noyau intercalaire, ils se soudent précocement en une seule pièce volumineuse et irrégulière : **os coxal** qui s'unit à son opposé sur la ligne medio ventrale par une symphyse pubienne (homme) ou symphyse ischio-pubienne chez les mammifères. Les deux coxaux forment avec l'os sacrum ; le bassin osseux.

- **Os coxal** est un os plat, de forme irrégulière, tordu en hélice et oblique en direction ventro-caudale. Articulé à l'os sacrum que chevauche à son extrémité dorso -crâniale.

  Latéralement, il reçoit la tête fémorale dans une large cavité creusée à la jonction des trois constituants et nommé : *acétabulum*.

III.2.2.2. SQUELETTE DES MEMBRES PELVIENS

L'os de la cuisse est le **fémur**. Les deux os de la jambe sont : **tibia** et **fibula** (péroné). En plus de ces trois os, il ya la **rotule** ; os court, placé devant l'extrémité distale du fémur.

a. Os fémur : c'est l'os le plus lourd du corps, os long, asymétrique et pair. Il s'articule par son extrémité proximale de l'acétabulum de l'os coxal et par sa partie distale aux os de la jambe.

Il est presque vertical chez l'homme en station normale. Il est fortement oblique chez les mammifères en direction crânio-ventrale et légèrement latérale.

Le fémur se compose d'un corps (la partie centrale ou diaphyse) et de deux extrémités ou épiphyses.

Un col extrêmement court unit l'extrémité supérieure à la diaphyse. Cette partie supérieure du fémur a la forme d'un 2/3 de sphère (une énarthrose) s'emboîtant dans l'acétabulum de l'os coxal. En situation proximale, on trouve deux processus, les trochanters (le petit et le grand), permettant l'insertion de certains muscles (Sawaya S., 2003) (Miller J., 1993).

- ⇨ **Tête** fémorale : éminence hémisphérique médiale de l'extrémité proximale qui s'articule avec l'acétabulum du coxal. Sa surface articulaire présente une petite dépression rugueuse dans sa partie centrale, c'est **la fosse de la tête fémorale**.

  Les muscles petits et moyens fessiers, s'insèrent sur le **grand trochanter**. Celui-ci est volumineux, de forme rectangulaire et externe.

Le tendon du **muscle psoas iliaque** s'insère sur le **petit trochanter**. Le petit trochanter est interne, et de forme conique. Les deux trochanters sont raccordés par une pièce osseuse : le **col du fémur**.

- ⇨ **Fosse trochantérique** : dépression profonde de la face caudo-médiale du grand trochanter.

- ⇨ La partie inférieure du fémur est arrondie, et est constituée de deux condyles et une trochlée. Les deux condyles sont articulés avec les plateaux tibiaux (du tibia).
    - **Condyles latéral et médial :** éminences pour l'articulation avec le tibia, fortement convexes, situées sur la face caudale de l'extrémité distale de l'os. Chez le chien, chaque condyle est surmonté par une petite facette plate sur laquelle repose un petit os sésamoïdien nommé fabelle. Les **fabelles ; latérale et médiale** sont situées dans le tendon d'origine des chefs latéral et médial du muscle gastrocnémien.
    - **Trochlée** : coulisse articulaire large limitée par une lèvre latérale et une lèvre médiale, située dans l'axe de l'os sur la face câniale de l'extrémité distale. Elle agit comme surface de glissement pour la rotule.
    - **Épicondyles latéral et médial :** surfaces quelque peu rugueuses sur le revers abaxial du condyle correspondant.

- ⇨ **Rotule**

Gros os sésamoïdien de forme grossièrement ovoïde situé crânialement au fémur, dans le tendon de terminaison du muscle *quadriceps fémoral*. Cet os porte également le nom de **patella**. Elle reçoit la terminaison de la cuisse (extenseurs de la jambe).

Elle est complétée par des formations fibro-cartilagineuses discrètes chez les

carnivores et les petits ruminants, mais fort importantes pour les grands ongulés (Barone R., 1986).

b. Tibia

Le tibia est l'os le plus sollicité pour supporter le poids du corps lors de la mise en charge du membre. Son extrémité proximale est en conséquence très adaptée aux forces de compression de cisaillement qui vont s'y exercer par sa morphologie et sa structure histologique (Barone R., 1986) (Seedom BB., Chan SCN., 1998) (Vasseur PB., 2003).

C'est un os long qui constitue l'os principal de la jambe. Il s'articule avec le fémur et t avec le tarse. Il s'articule également du côté latéral par ses extrémités proximale et distale avec l'autre os de la jambe, la **fibula**. La diaphyse ou corps de l'os a une forme prismatique dans sa partie proximale et devient cylindroïde dans sa partie distale. Le tibia se caractérise par (Vasseur PB., 2003) :

- **Plateau tibial** : extrémité proximale de l'os, de forme triangulaire, qui porte deux surfaces articulaires.
- **Condyles latéral et médial** : surfaces articulaires presque planes du plateau tibial. Ces condyles s'articulent avec les condyles correspondants du fémur. Les condyles sont séparés l'un de l'autre par de petites régions rugueuses, les **aires intercondyliennes**.

c. Fibula

La **fibula** ou **péroné** est un os allongé et grêle, articulé par ses extrémités au tibia, dont il longe le bord latéral. Distalement, il s'articule également avec le tarse. Il présente :

- **Tête** : extrémité proximale aplatie, en forme de crochet.

- **Malléole latérale** : extrémité distale de l'os dont la surface articulaire répond d'une part au tibia et d'autre part au talus (Os du tarse).

d. Squelette du pied (Barone R., 1986) (Renous S**.,** 1994).

Le pied est l'autopode du membre pelvien, son squelette comprend trois parties homologues de celle de la main : **Tarse** : formé de deux rangées d'os courts- **Métatarse** : formé d'os métatarsiens- Les **doigts** : placés dans le prolongement des os métatarsiens et chacun comporte trois phalanges, en plus des sésamoïdes.

⇨ **Les os du tarse :** le tarse constitue le premier segment ou basipode du pied. Il est formé de pièces multiples dont celles de la rangée proximale sont moins nombreuses mais plus volumineuses que dans la main. Deux rangées superposées entre lesquelles existe une pièce intercalaire.

La rangée proximale : comprend deux os, relativement volumineux :

- **Os talus** : os médial, articulé au tibia. Nommé *astragale*, assure la plus grandepartie d'articulation entre la jambe et le tarse.

  Il répond caudo-latéralement au calcanéus et distalement aux os cuboïde et naviculaire.

  Il est composé d'un corps, d'un col et d'une tête. La surface articulaire avec le tibia est toujours une trochlée faite de 2 lèvres répondant aux gorges tibiales, et d'une gorge médiane. La profondeur de ces lèvres, ainsi que l'orientation crânio-latérale (en haut et en dehors) varient selon les espèces (Cazeau C., 2004).

- **Os calcanéus (calcanéum)** : os fibulaire, il est situé latéralement et caudalement au précédent auquel il est uni par de puissants ligaments.

  Il est articulé avec la fibula proximalement (sauf pour les équidés et carnivores) et distalement avec l'os cuboïde (Cazeau C., 2004).

La rangée distale **:** répond distalement aux os métatarsiens. Du côté médial, elle présente deux étages en raison du grand développement de l'os central ou os naviculaire, enclavé entre les deux rangées. Les autres os appartenant en propre à la rangée distale, devraient être en nombre égal à celui des os métatarsiens mais comme dans la main, une pièce unique correspond aux os métatarsiens IV et V. les os du côté tibial au côté fibulaire sont : les trois premiers sont les os cunéiformes (médial, latéral et intermédiaire) ; le quatrième os à seule articulation avec la rangée proximale est l'os cuboïde.

- **Os naviculaire :** (os scaphoïde, anciennement), est plat, large. Il se soude avec l'os cuboïde pour le bœuf, le mouton et la chèvre mais non chez les camélidés.

  Il est très large chez les équidés et concourt à délimité avec l'os cuboïde et cunéiforme latéral, un canal vasculaire dit : anal perforant du tarse.

- **Os cuboïde :** est le plus latéral et le plus épais. Il occupe seul la même hauteur que les os naviculaire et cunéiforme médial.

Chaque cunéiforme est développé de façon proportionnelle à l'os métatarsien et au doigt qui lui correspondent. Les trois os sont présents chez l'homme où le médial qui correspond au pouce est le plus gros, il ya encore trois chez le chien malgré

l'absence de pouce (médial réduit).

- ⇨ **Métatarses :** ils présentent de forte analogie avec les métacarpiens.
- ⇨ **Phalanges :** les doigts du pied ont trois phalanges comme celles de la main.

Particularités (Barone R., 1986) :

- Chez les équidés, la phalange proximale est la plus forte à son extrémité proximale et elle est un peu plus faible à son extrémité distale. Les sésamoïdes sont plus faibles que le membre thoracique.
- Chez les ruminants, les phalanges sont plus fortes et plus longues que dans la main.
- Chez l'homme, les phalanges sont plus courtes que celles de la main.

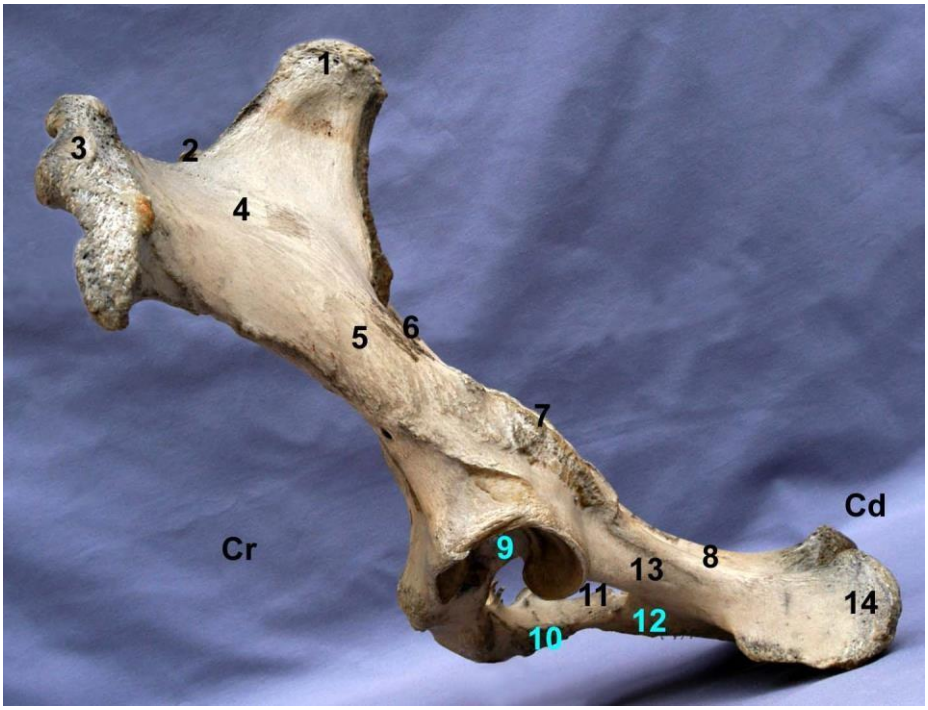

Figure 35. Os coxal d'un cheval en vue latérale.

(D'après le site Ostéologie Comparée des Carnivores Domestiques, des Equidés et desBovins. ENVA).

1. Epine iliaque dorso-crâniale
2. Crête iliaque
3. Epine iliaque ventro-crâniale
4. Aile de l'os ilium (face glutéale)
5. Col de l'os ilium
6. Grande échancrure sciatique
7. Epine sciatique
8. Petite échancrure sciatique
9. Surface semi-lunaire de l'acetabulum
10. Branche de l'os ischium
11. Foramen obturé
12. Table de l'os ischium
13. Corps de l'os ischium
14. Tubérosité ischiatique

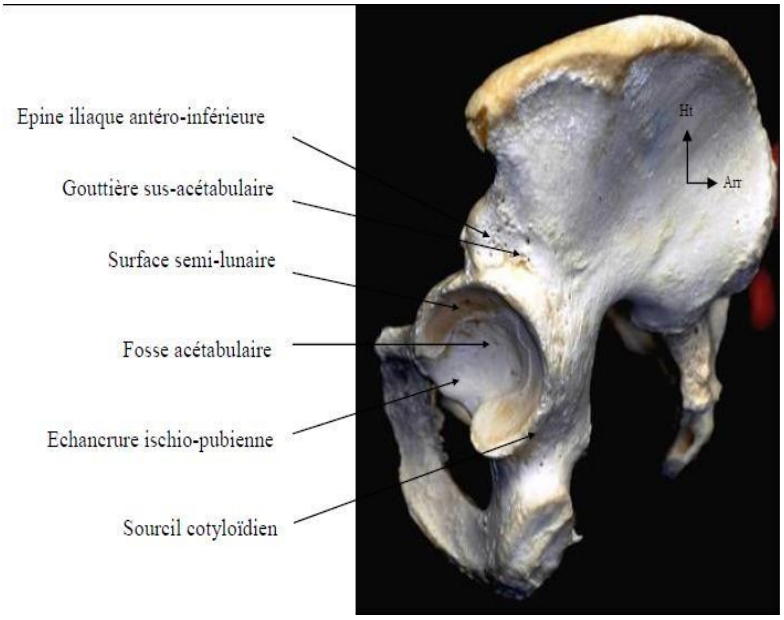

Figure 36. Coxal humain en vue latérale (D'après Rouviere H., Delmas A., 2002).

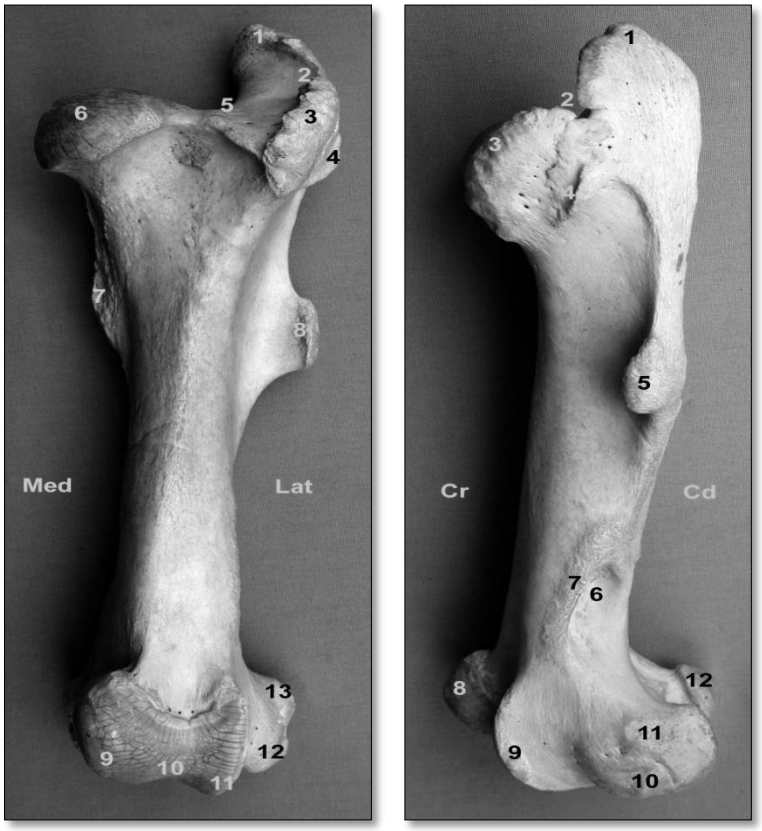

Figure 37. Fémur d'un cheval en vue crâniale (à gauche) et en vue latérale (à droite)

(D'après le site Ostéologie Comparée des Carnivores Domestiques, des Equidés et desBovins. ENVA).

1. Sommet du grand trochanter
2. Incisure trochantérique
3. Convexité du grand trochanter
4. Crête du grand trochanter
5. Col du fémur
6. Tête du fémur
7. Petit trochanter
8. Troisième trochanter
9. 10. Lèvre médiale de la trochlée
10. Gorge de la trochlée
11. Lèvre latérale de la trochlée
12. Condyle latéral
13. Epicondyle latéral

5. Troisième trochanter
6. Fosse supra condylaire
7. Tubérosité supra condylaire latérale
8. Lèvre médiale de la trochlée
9. Lèvre latérale de la trochlée
10. Condyle latéral
11. Epicondyle latéral
12. Condyle médial

(a) (b)

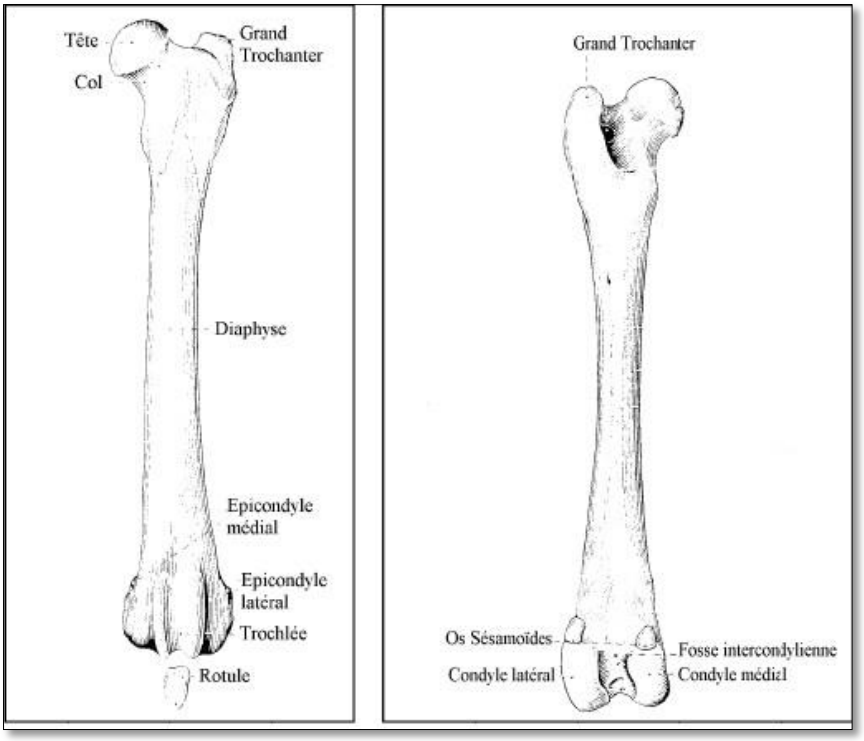

Figure 38. Face crâniale (a) et face caudale (b) de fémur du chien (D'aprèsMiller J., 1993).

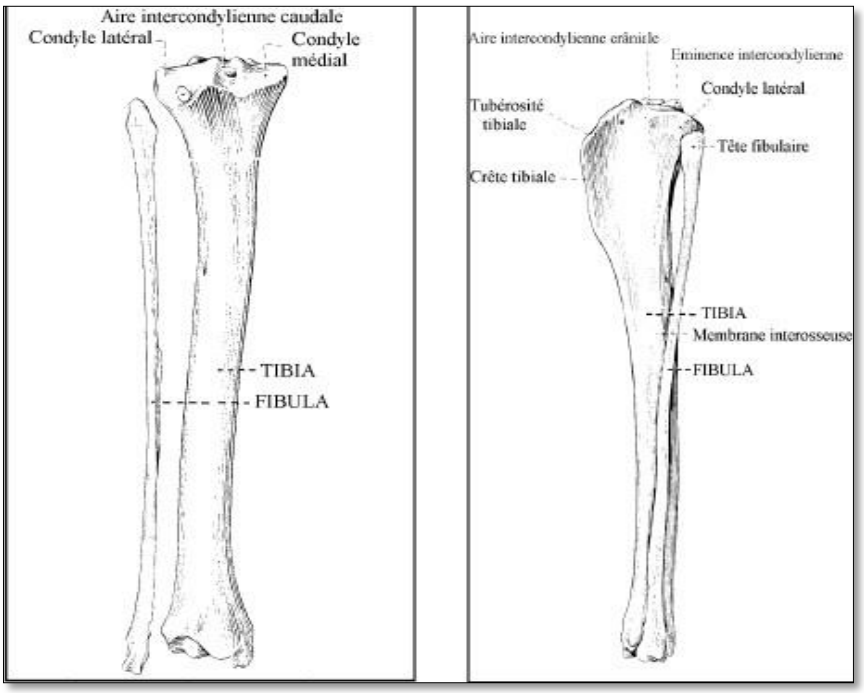

Figure 39. Face caudale du tibia gauche du chien (a) et face latérale du tibiagauche (b) (D'après Miller J., 1993).

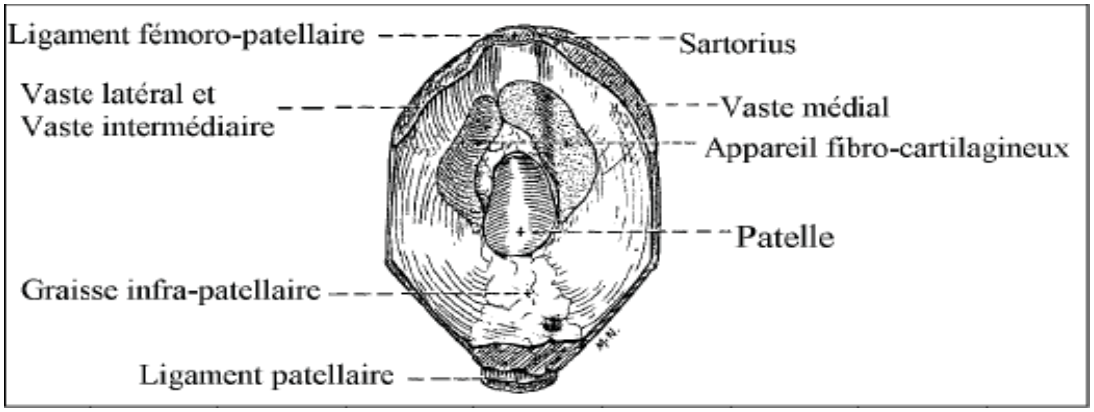

Figure 40. Aspect caudal de la rotule gauche chez le chien (D'après Miller J., 1993).

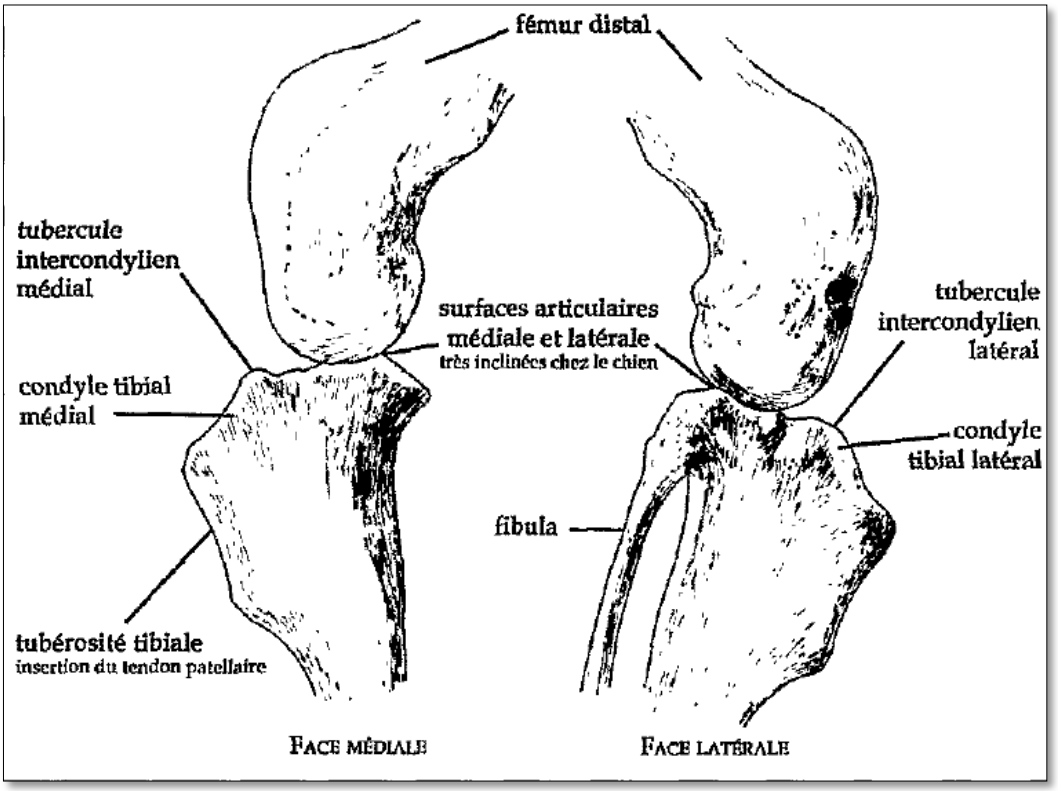

Figure 41. Plateau tibial chez un chien (D'après Vasseur PB., 2003).

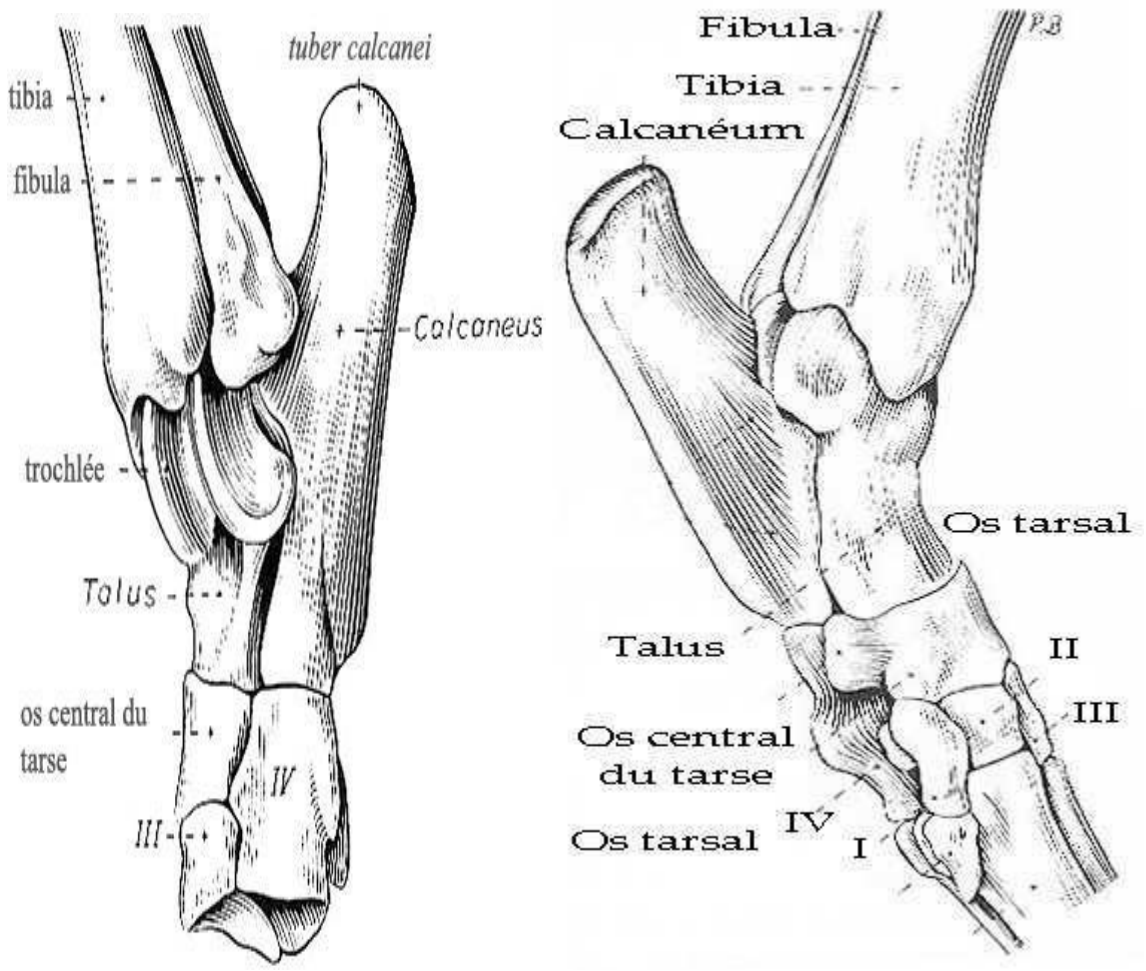

Figure 42. Ostéologie du tarse (D'après Evans H.E., 2003).

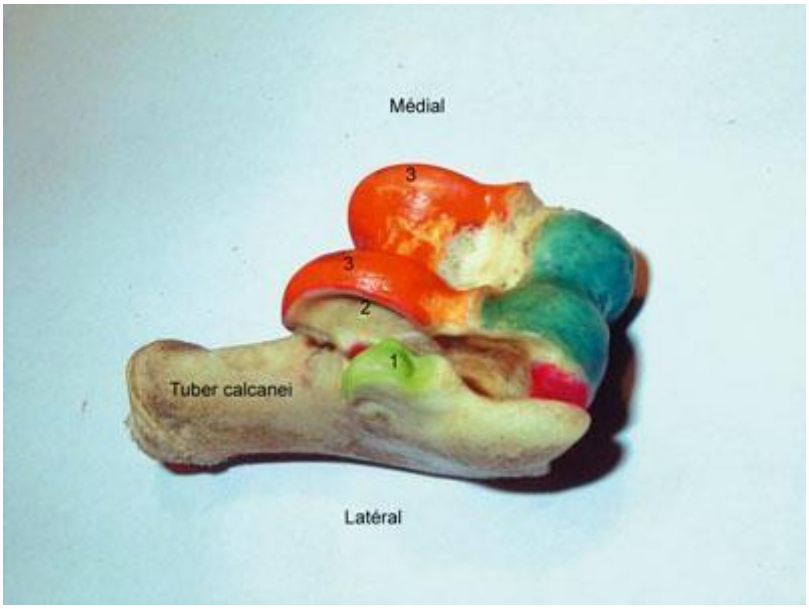

Figure 43. Calcanéus et Talus de ruminant (D'après Cazeau C., 2004).

1 : en vert surface articulaire du calcanéus avec l'os malléolaire externe

2 : talus : revers latéral déprimé dans lequel s'encastre l'os malléolaire externe3 : les gorges de la trochlée tibiale du talus sont très profondes

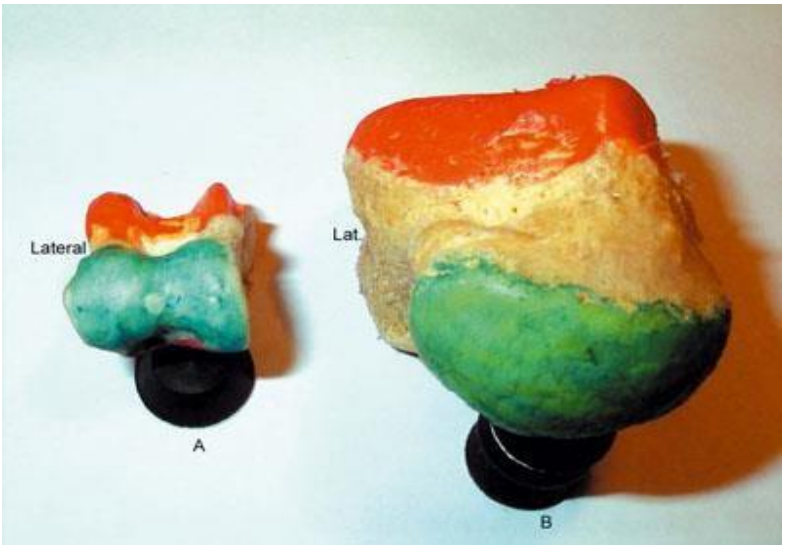

Figure 44. Surface articulaire distale du talus (en bleu, vue de face) (D'aprèsCazeau C., 2004). A ruminant (naviculo-cuboïde) : en bleu -- B homme (naviculaire) : en vert.

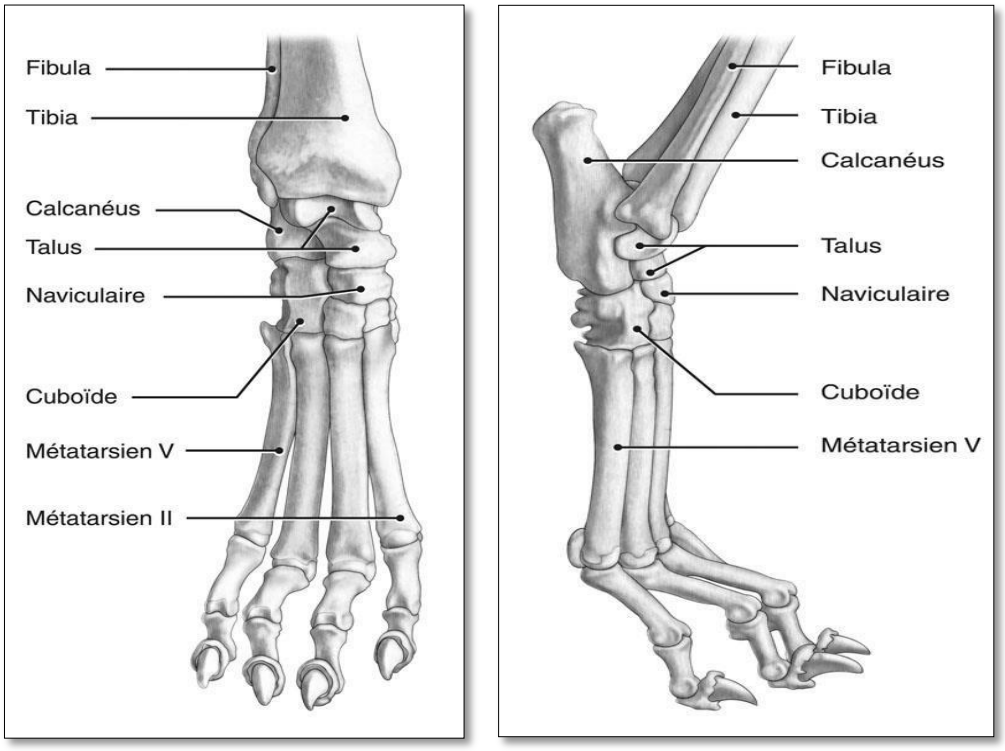

Figure 45. Autopode des carniores en vue dorsale (à gaucheà et en vue latérale (à droite) (D'après Cazeau C., 2004).

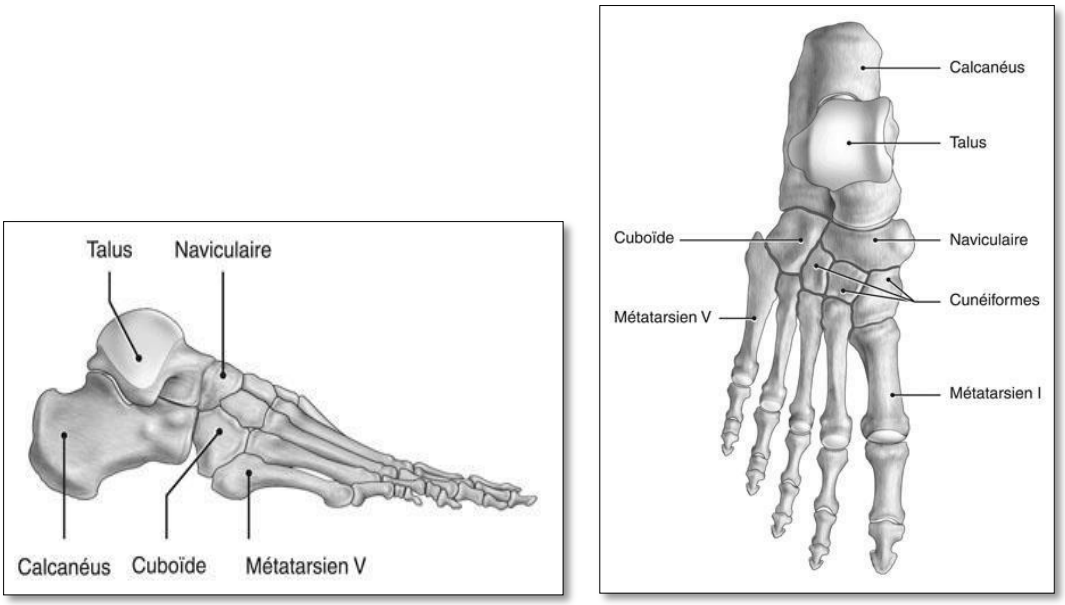

Figure 46**.** Autopode humain en vue dorsale (à droite) à et en vue latérale (à gauche) (D'après Cazeau C., 2004).

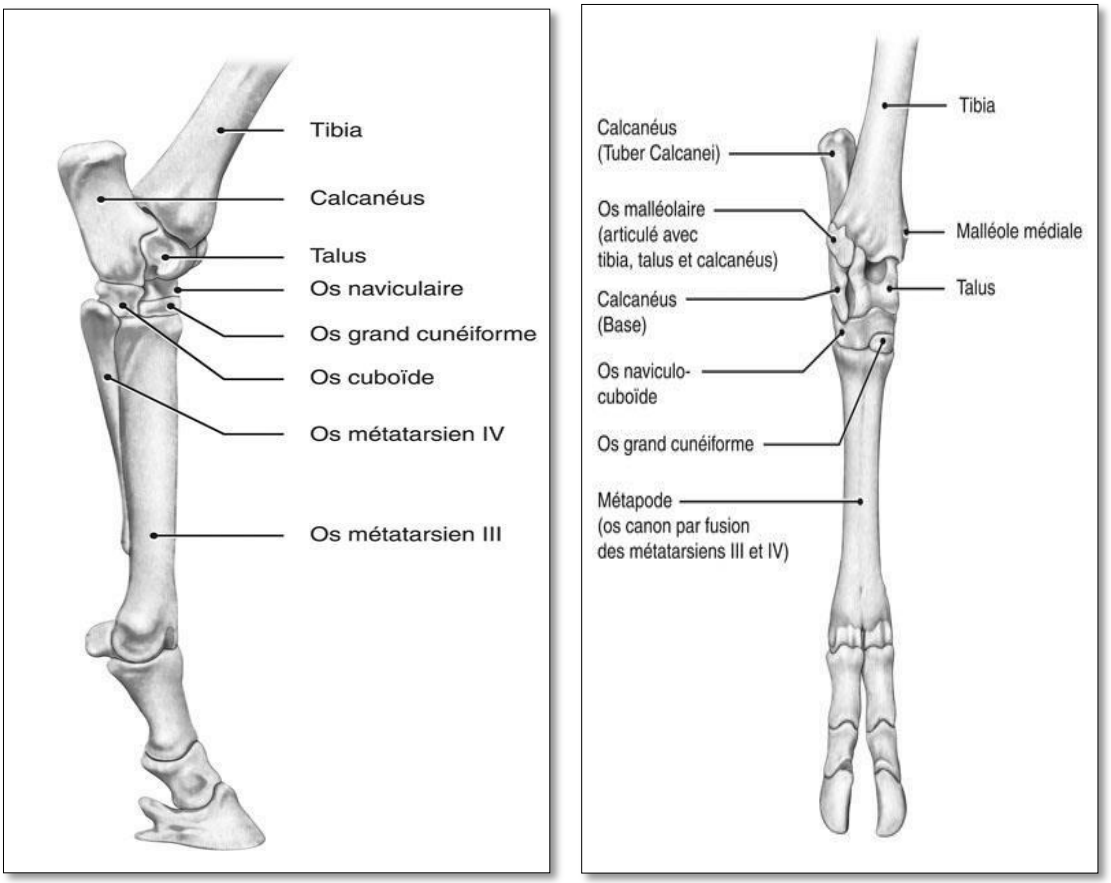

Figure 47. Autopode du cheval (vue latérale) et des ruminants (vue dorsale) (D'après Cazeau C., 2004).

TERMES DE DIRECTION EN ANATOMIE

Plan : Surface contenant toute droite joignant deux de ses points.

- **médian** : divise la tête, le tronc et la queue longitudinalement en moitiés égales droite et gauche.
- **sagittal** (para-médian) : parallèle au plan médian, il divise l'animal longitudinalement en parties inégales.
- **transverse** : perpendiculaire au plan médian ou à l'axe longitudinal du corps, d'un membre ou d'un organe.

Directions: Orientation anatomiques**.**

- **Crânial** : Relatif au crâne; près de la tête ou orienté vers la tête. Sur la tête elle-même, le terme **rostral** qui signifie relatif au nez (rostre) est utilisé pour situer une structure près du nez ou orientée vers le nez. Sur les membres, le terme crânial s'applique aux structures proximales au carpe ou au tarse.
- **Caudal** : Relatif à la queue; près de la queue ou orienté vers la queue. Sur les membres, le terme s'applique aux structures proximales au carpe ou au tarse. Le terme ne s'utilise pas pour les structures de la queue elle-même (voir proximal et distal).
- **Dorsal** : Relatif au dos; près du dos ou orienté vers le dos ou les surfaces correspondantes de la tête, du cou et de la queue. Sur les membres, le terme s'applique pour les structures antérieures situées distalement au carpe ou au tarse.
- **Ventral** : Relatif au ventre; près du ventre ou orienté vers le ventre ou les surfaces correspondantes de la tête, du cou, du thorax et de la queue. Le terme n'est pas utilisé sur les membres.

- **Médial** : Relatif au plan médian ou à la surface médiale; près du plan médian ou orienté vers le plan médian.
- **Latéral** : Relatif à la surface externe; éloigné du plan médian ou relativement près de la surface externe.
- **Proximal** : Relatif à, ou près de la masse principale. Sur les membres, les oreilles ou la queue, ce terme désigne la partie attachée au corps.
- **Distal** : Éloigné de la masse principale. Sur les membres, les oreilles ou la queue, ce terme désigne la partie libre de l'appendice.
- **Palmaire** : Relatif à la paume de la main. Ce terme s'utilise uniquement sur le membre thoracique pour désigner les structures caudales situées distalement au carpe.
- **Plantaire** : Relatif à la plante du pied. Ce terme s'utilise seulement sur le membre pelvien pour désigner les structures caudales situées distalement au tarse.
- **Axial** : Relatif à, ou près de l'axe.
- **Abaxial** : Éloigné de l'axe.
- **Superficiel** : Relatif à, ou près de la surface du corps ou d'un organe.
- **Profond** : Relatif à, ou près du centre du corps ou d'un organe.

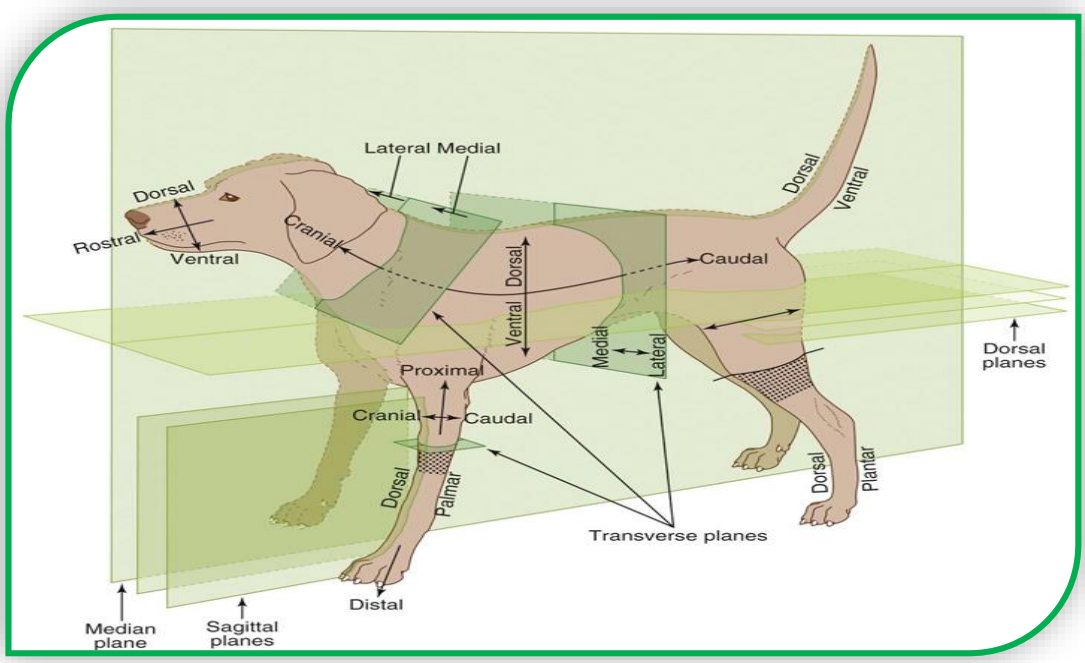

Figure 48. Directions et plans anatomiques sur un hien (http://data.abuledu.org/URI/531da790-directions-anatomiques-d-un-chien).

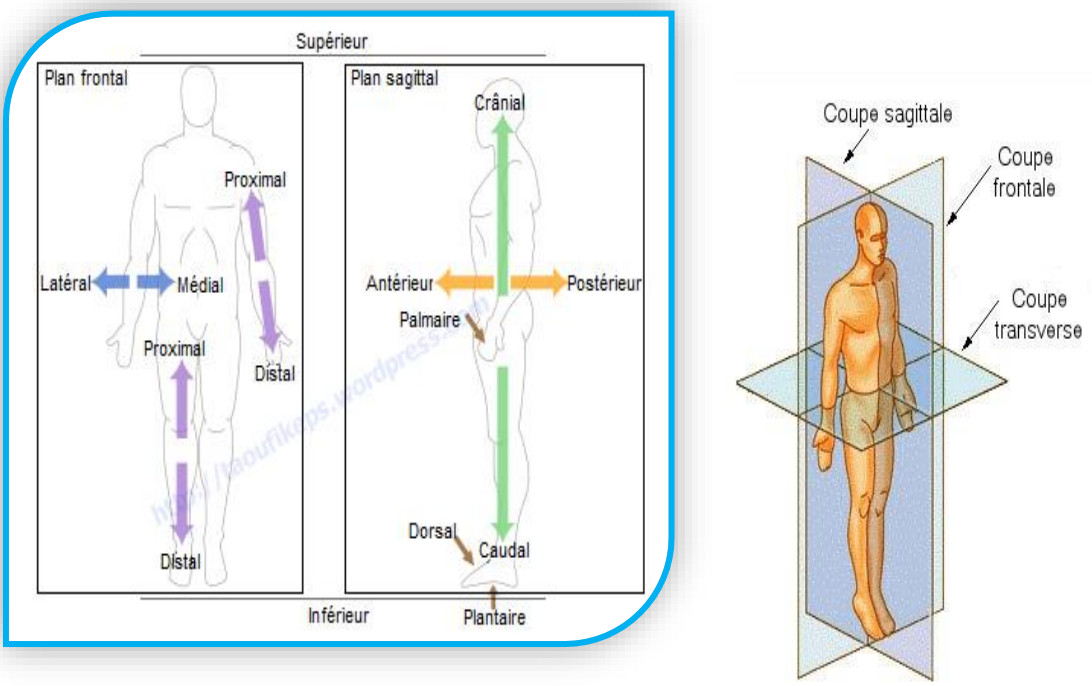

Figure 49. Directions et plans pour le corps humain (Gillian Pocock, *and coll.*, 2019).

Références bibliographiques

1. Anderson B.G., Anderson W.D. 1994. Atlas of Canine Anatomy. Philadelphia : Lea ed Febiger,. 1230 p.
2. Ashdown R.R, Dones S.H., 1996. Color of veterinary anatomy. Volum 2: the horse. Ed. Mosby-Wolfe, London, 352p.
3. Barone R., 1986. *Anatomie comparée des mammifères domestiques* – Tome 1 : *Ostéologie* –3ème ed. – Paris, Ediditions Vigot, 761 pages.
4. Barone R. 1997. Anatomie comparée des Mammifères domestiques, Tome 3 (Splanchnologie 1 : Appareils digestifs et respiratoires). Paris : Vigot. planches 376-380 :647-707.
5. Barone R., 2000 (Novembre) ; Anatomie comprée des mammifères domestiques : Tome 2, Arthrologie et myologie.
6. Bloom W., 1994. "Bone," in Histology, 12th ed., New York: Chapman and Hall, , pp. 194– 233.
7. Brutel G, Kozyreff M., 1991. Evaluation du concept du sac gonflable appliqué à la protection des occupants en choc latéral. Solutions futures pour la protection des occupants de véhicules, journée spécialisée, Bron, 9p.
8. Captier G., 2010. *1er Cycle PCEM2 – Module de base 2 – Anatomie* [en ligne]. http://www.med.univmontp1.
9. Cazeau C. *2004.* Anatomie comparée de l'articulation de la cheville chez quelques classes de mammifères. La catégorie ANATOMIE *Clinique Geoffroy St Hilaire, 59, rue Geoffroy St Hilaire - 75005 Paris (Avril).*
10. *Collin B., 1993. : Anatomie du cheval. Ed. Derouaux, Liège, 690p.*
11. Currey, Bones: 2002. Structure and mechanics, Princeton University Press.
12. Dufour, 2009. *Anatomie de l'appareil locomoteur*, tome 3, Masson, Paris, 2e édition.
13. Dyce K. M. *et al* (2009) *Textbook of Veterinary Anatomy.* Saunders, 864 p.
14. Erich König,Hans-Georg Liebich,H. Bragulla. Veterinary Anatomy of Domestic Mammals: Textbook and Colour Atlas. 2007.
15. Evans H. Miller's Anatomy of the Dog. 3rd Edition. Philadelphia : W.B Saunders Co. 1113 p.

16. Gillian Pocock, Christopher David Richards, David A. Richards, 2019. *Physiologie humaine et physiopathologie*, Elsevier Health Sciences, p. 5-7.

17. Joseph E. Muscolino (2010), *Chapitre 19 – Région nº 10—Palpation des muscles de la jambe* ; Manuel de palpation osseuse et musculaire, Pages 451-486.

18. Kamina P., Anatomie, 2002. Introducion à la clinique. E. Maloine Editor 1986 p. 61-64.

19. Miller C J., Mckiernan B C., Pace J, Fettman M J. (2002) The effects of doxapram hydrochloride (Dopram-V) on laryngeal function in healthy dogs. *J Vet Intern Med*, 16:524-528.

20. Marcenac N., 1961. Chirurgie des sinus et des cornets, specialement du cheval. Vol. 25 - October, ENVAlfort.

21. Pavaux Cl. (1987). Ostéologie comparative des animaux domestiques. E.N.V.T., document pédagogique, 284 p.

22. RaffaelliI M. Unité d'Anatomie de l'Ecole Nationale Vétérinaire d'Alfort. *Site d'ostéologie comparée des carnivores domestiques, des équidés et des bovins.*

23. Renous S., 1994 « Locomotion », Dunod, Paris.

24. Rohen J-W, Yokochi C., 1991. Anatomie humaine [texte imprimé]: atlas photographique d'anatomie systématique et topographique. Paris : Vigot., 1. Vol. VIII-472 p. Vol. 25 - October, ENVAlfort.

25. Rouvière H., Delmas A, Delmas V., 2004. *Anatomie humaine descriptive, topographiqueet fonctionnelle, tome 1 - Tête et cou*, 15e édition.

26. Sawaya S. (Mai 2003) Arthrologie du membre pelvien. Cours d'anatomie de première année de deuxième cycle. Laboratoire d'anatomie, Ecole Nationale Vétérinaire de Lyon.

27. Seedom BB., 1998. Chan SCN., Tibial geometry and tension along he cruciates an experimental stady. 11Th conference .

28. Thomas T., Martin A., 2008. Lafage-Proust M.-H. Physiologie du tissu osseux. EMC (Elsevier Masson SAS, Paris), Appareil locomoteur, 14-002-B-10.

29. Tortora G.J. and Grabowski S.R., 2001. Principes d'anatomie et de physiologie 3e édition. ed. De Boeck Université.

30. Vasseur pb., 2003. Stifle joint in Slatter. Textbook of small animal surgery (ed 3) Vol 2. Sauders. 2090- 2133.

31. http://data.abuledu.org/URI/531da790-directions-anatomiques-d-un-chien.